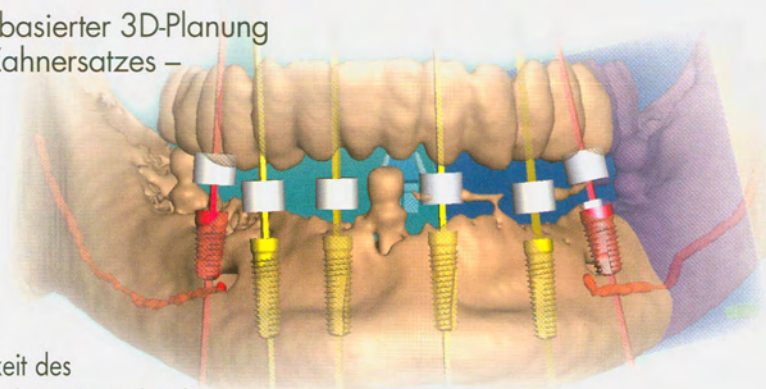


# Backward Planning und dreidimensionale Diagnostik

Teil 2: Schablonengeführte Implantation nach CT-basierter 3D-Planung mit sofortiger Eingliederung des präfabrizierten Zahnersatzes – ein erweitertes Backward Planning-Konzept



Im ersten Teil dieser Veröffentlichung wurde die Notwendigkeit des Backward Planning in der Perio-Implantat-Prothetik theoretisch sowie praktisch aufgezeigt. Der zweite Teil setzt den Fokus auf die Zusammenarbeit von Zahnarztpraxis und Dentallabor bei der dreidimensionalen Planung einer Rehabilitation. Die Präzision der Übertragung von klinischer Situation zur zahntechnisch angefertigten Schablone, die Radiologie, die dreidimensionale Planung sowie die Prothetikerherstellung werden ausführlich diskutiert. Ebenso zeigen die Autoren detailliert den Weg zurück – vom Zahnarzt zur Implantatinserktion und Protheseneingliederung. Am Beispiel eines Patienten mit zahnlosem Unterkiefer werden die Schritte unter Anwendung des Camlog Guide Systems zur Rehabilitation mit einer sofort nach Implantation eingegliederten, verschraubten Brücke dargestellt.



Interaktive  
Lerneinheit mit zwei  
Fortbildungspunkten  
nach den Richtlinien der  
BZAK-DGZMK unter  
[www.dental-online-community.de](http://www.dental-online-community.de)

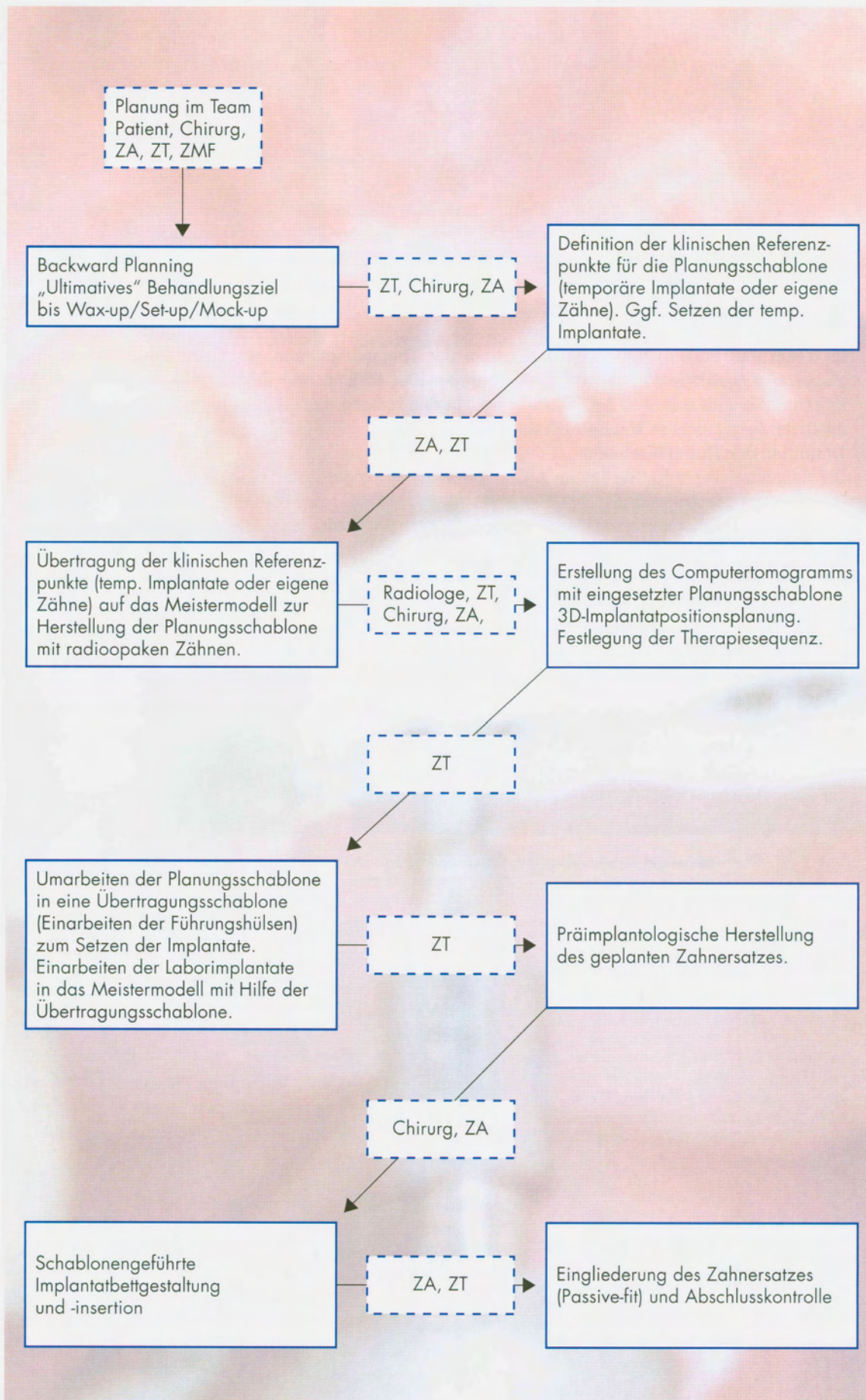
Indizes: Backward Planning, Dreidimensionale Diagnostik, Radiologie, Implantatinserktion, Sofortversorgung, Sofortbelastung, zahnloser Kiefer, Schablone

Ein Beitrag von Dr. Axel Kirsch, ZA Rainer Nagel, Ztm. Gerhard Neuendorff,  
Ztm. Janez Fiderschek und Dr. Karl-Ludwig Ackermann, Filderstadt

Bei dem erweiterten Backward Planning-Konzept wird mit Hilfe einer CT-basierten Schablone die Implantatposition bereits vor der tatsächlichen Insertion auf das zahntechnische Meistermodell übertragen. Die Restauration kann somit schon vor der Implantatinserktion fertig gestellt werden. So besteht die Möglichkeit einer sofortigen prothetischen Versorgung des Patienten. Selbstverständlich müssen alle Aspekte des in Teil 1 vorgestellten Backward Planning beachtet werden. Die präzise Übertragung der Referenzpunkte von der klinischen Situation in die Planungsschablone ist Voraussetzung für eine CT-basierte dreidimensionale Planung. Schleimhautgetragene Schablonen sind hierfür erfahrungsgemäß nicht ausreichend. In diesen Situationen dienen temporäre Implantate beziehungsweise Referenzpunkte auf den natürlichen Zähnen als Fixation. Nach der Implantatplanung

und dem Setzen der Bohrhülsen in die Schablone werden diese Punkte zur Repositionierung der Schablone auf das Meistermodell genutzt. Jetzt können die Laborimplantate an den geplanten Positionen tiefen- und achsgerecht eingearbeitet werden. Nur wenn die Übertragung akkurat die Implantatposition wiedergibt, kann der Zahntechniker die Prothetik präimplantologisch passgenau herstellen. Die Schablone wird letztendlich auch für die Implantatinserktion verwendet. So können die Implantate entsprechend der Planung inseriert werden. Da die gleichen Fixationspunkte wie am Anfang benutzt werden, ist die Übertragungspräzision gewährleistet. Ausschlaggebend dafür ist insbesondere die Fertigungspräzision der Zubehörteile des Implantatsystems sowie die exakte Justierung der Geräte bei der Führungshülsenpositionierung.







### Das erweiterte Backward Planning (Übersicht):

#### 1. Feststellung und Dokumentation der IST-Situation – Aufnahme der Anamnese und Befunde

Am Ende steht ein Befund, welcher den Zustand und die Defizite des stomatognathen Systems darstellt.

#### 2. Festlegung der möglichen Rehabilitation

Im Team werden die Optionen der funktionellen und ästhetischen Wiederherstellung diskutiert und abgestimmt.

#### 3. Festlegung der Fixationspunkte der Planungsschablone als klinische Referenz für CT und Prothetik

Gegebenenfalls erfolgt zu diesem Zeitpunkt das Setzen von temporären Implantaten

#### 4. Übertragung der Referenz-/Fixationspunkte auf das Meistermodell

Auf dem Meistermodell wird eine Planungsschablone mit radioopaken Zähnen hergestellt.

#### 5. Erstellung des CTs mit eingesetzter Planungs(Röntgen)schablone und nachfolgend eine 3D-Implantationsplanung

Im Team (mit Patient) erfolgt die Diskussion der Therapieoptionen, wobei die Patientenwünsche einbezogen werden. Wichtig ist die Aufklärung über Risiken und funktionelle sowie ästhetische Einschränkungen während der Behandlung. Hierbei müssen auch Alternativen aufgezeigt werden, die in der Regel nicht so komfortabel sind.

#### 6. Definition der Therapiesequenz

Die Behandlungsschritte werden im Ablauf sowie im Umfang definiert und das gewünschte Ergebnis festgelegt.

#### 7. Umarbeiten der Planungsschablone in eine Übertragungsschablone

In die Planungsschablone werden mit den vom CT-Auswertungsprogramm gelieferten Daten Bohrhülsen einpolymerisiert. Mit Hilfe dieser werden Laborimplantate in das Meistermodell eingearbeitet.

#### 8. Herstellung des Zahnersatzes

Da die Implantatposition durch die Hülsen auf dem Modell sowie intraoral genau definiert ist, kann der Zahnersatz präimplantologisch hergestellt werden.

#### 9. Implantatinsertion

Mit Hilfe der Übertragungsschablone können die Implantate präzise in Achse und Tiefe gesetzt werden.

#### 10. Eingliederung der Prothetik

Nach dem Einsetzen der Implantataufbauten sowie dem Nahtverschluss kann die im Vorfeld fertig gestellte Prothese eingegliedert werden. Die nicht völlig zu vermeidenden Toleranzen können durch die Passive-fit Technik mit geeigneten Aufbauten ausgeglichen werden.

Das verwendete Camlog Guide System erlaubt die schablonengeführte Implantatbettaufbereitung und die Insertion von Camlog Screw-Line-Implantaten. Diese können sofort provisorisch oder definitiv beziehungsweise alternativ nach der Einheilung versorgt werden. Als Planungs-Software sind zur Zeit die Programme implant3D (med3D) und coDiagnostix (IVS) implementiert.

### Patientenfall: Zahnloser Unterkiefer

#### Konzept: Verschraubte Brücke mit Verwendung der Camlog Guide Technik

Die Ausgangssituation des 64-jährigen Patienten zeigt die typische Problematik eines zahnlosen, atrophierten Unterkiefers. Die Prothesenlage ist nicht stabil, der Biss ist abgesunken (Abb. 1 bis 6).

Gemäß des Backward Planning wird ein Wax-up hergestellt. Um die phonetischen, funktionellen und ästhetischen Gesichtspunkte fallbezogen einbeziehen zu können, ist diese Aufstellung gemeinsam mit dem Patienten zu realisieren. Schritt für Schritt wird die definitive Zahnstellung erarbeitet. Nach einer abschließenden Funktions- und Ästhetikeinprobe bildet das Wax-up die Basis für die Planungsschablone und die endgültige Prothetik (Abb. 7 bis 13).



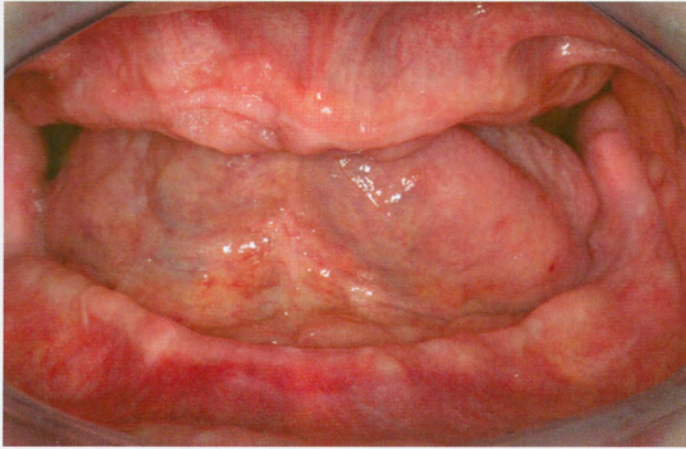


Abb. 1 Frontale Ansicht der Ausgangssituation

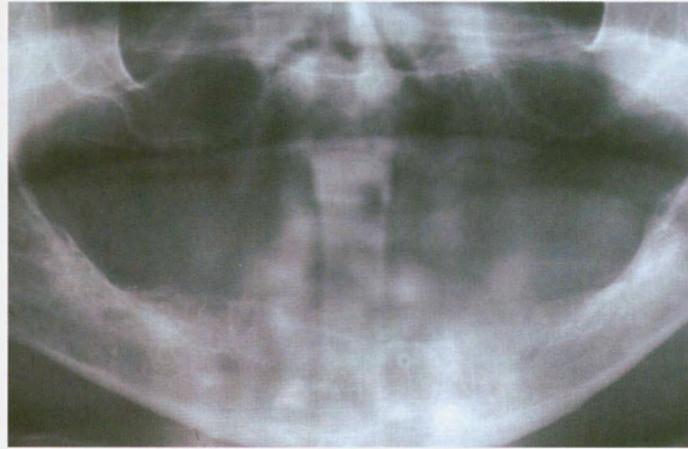


Abb. 2 Panoramaschichtaufnahme der Ausgangssituation

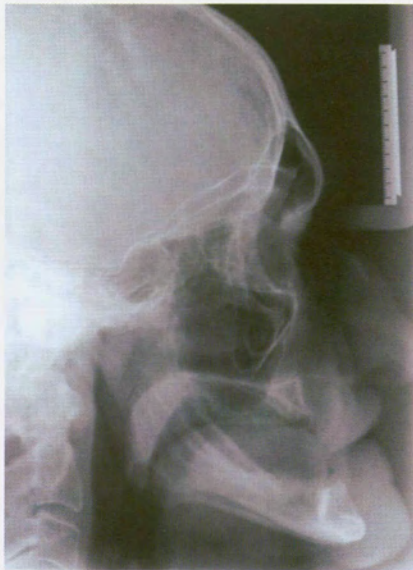

Abb. 3  
Fernröntgenseitenbild  
der Ausgangssituation

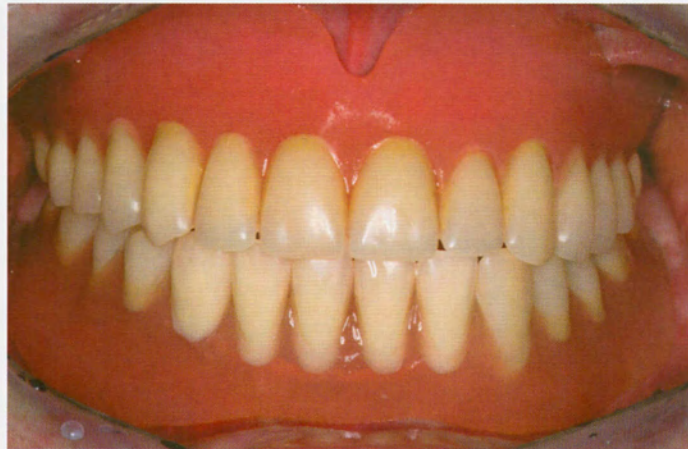

Abb. 4 Schlussbiss mit den vorhandenen Prothesen




Abb. 5  
Extraorale Ansicht  
- en face

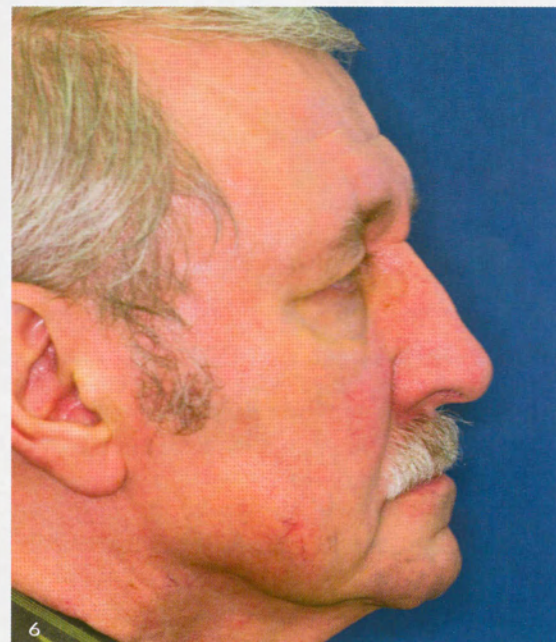


Abb. 6  
Extraorale Ansicht  
- Profil



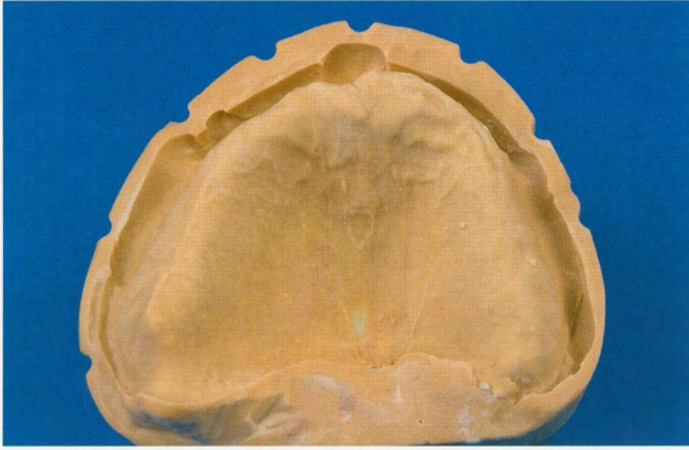

Abb. 7 Situationsmodell: Oberkiefer



Abb. 8 Situationsmodell: Unterkiefer

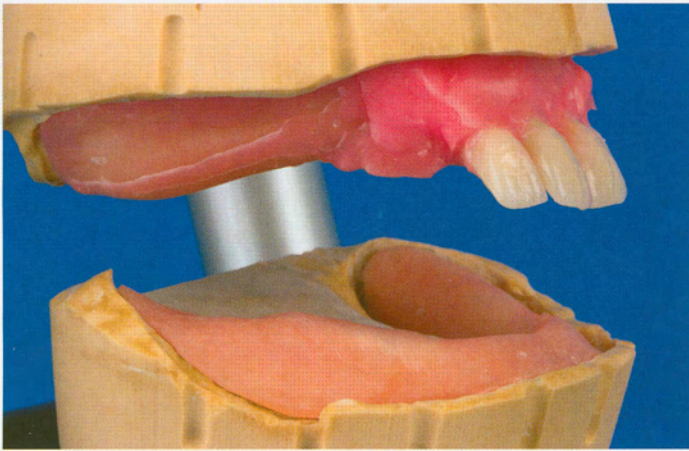


Abb. 9 Aufstellung der Frontzähne

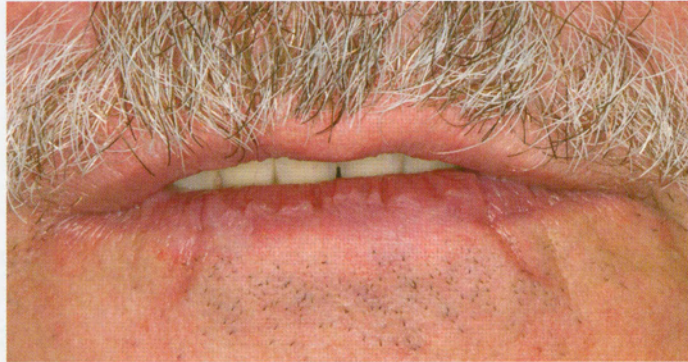

Abb. 10 Ästhetische Kontrolle der Frontzahnaufstellung

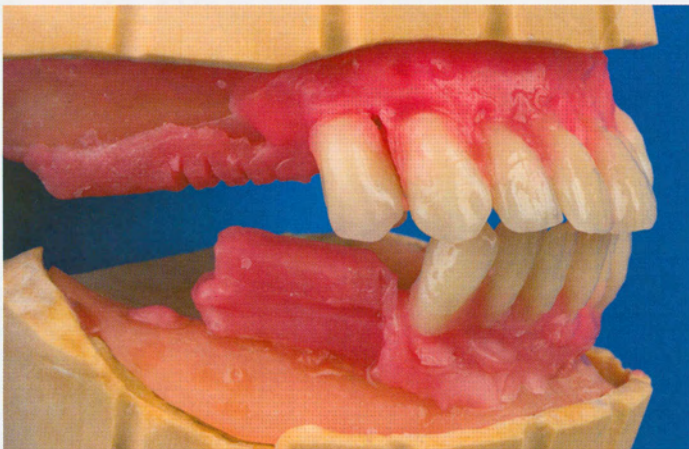


Abb. 11 Aufstellung der Unterkieferfrontzähne

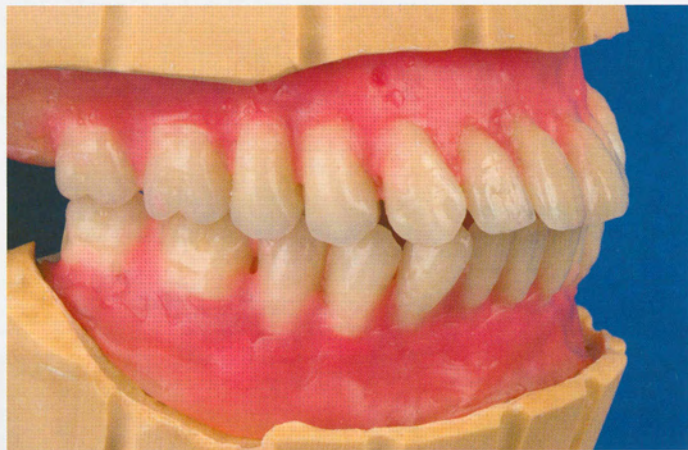


Abb. 12 Die fertig aufgestellten Prothesen

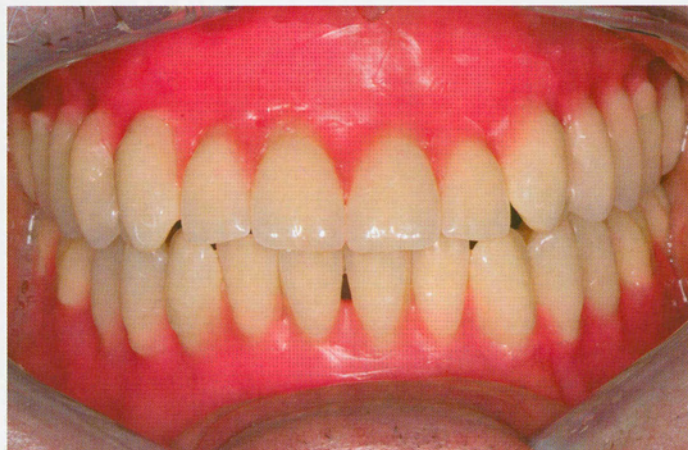

Abb. 13  
Funktions- und Ästhetik Einprobe



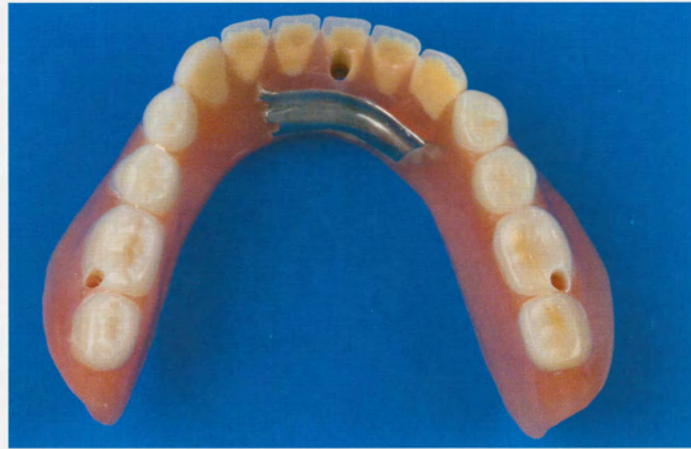
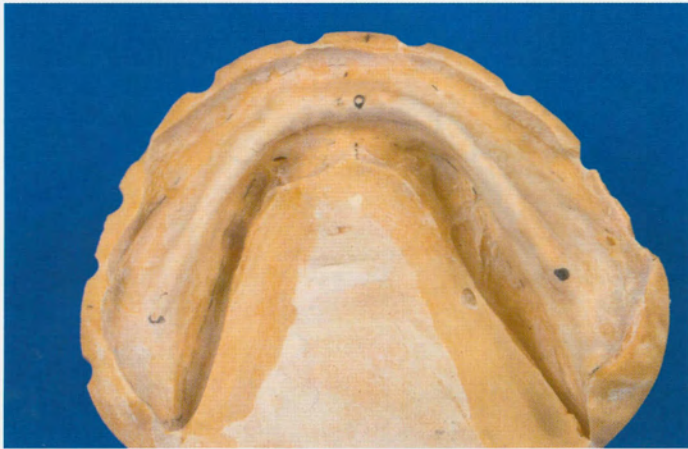

Abb. 14  
Markierungen für die  
temporären Implantate

Abb. 15  
Positionsbohrungen  
in der vorhandenen  
Prothese

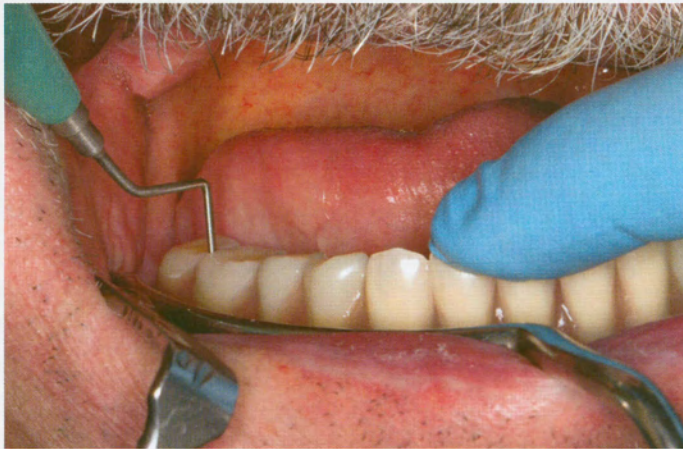

Abb. 16  
Intraorale Übertragung  
der Positionen für die  
temporären Implantate  
mit einer Sonde  
(Stichinzision)

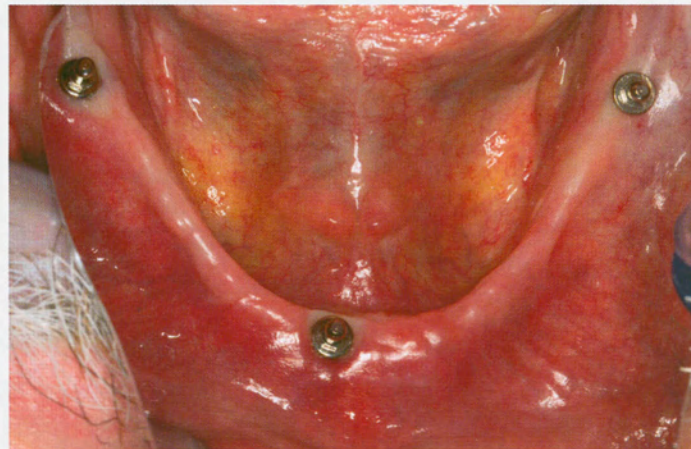
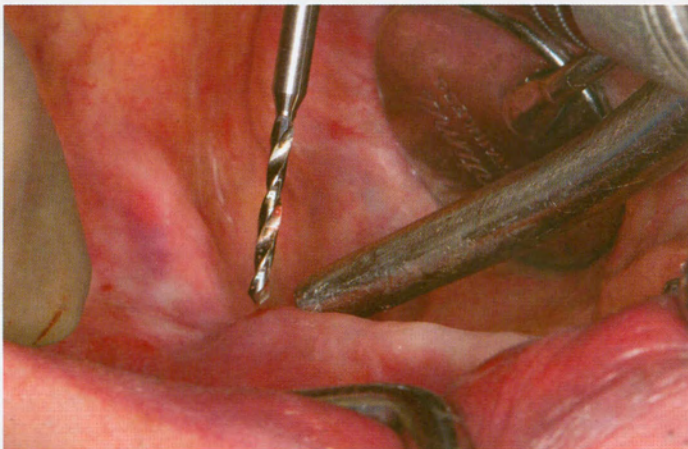


Abb. 17 Spiralbohrer zum Setzen der temporären Implantate

Abb. 18 Gesetzte temporäre Implantate. Deutlich ist die Dreieckskonfiguration zu erkennen.

Auf dem Ausgangsmodell wird die Position der temporären Implantate definiert (Abb. 14). Im Idealfall sollte eine Dreieckabstützung erreicht werden. Um sicherzustellen, dass die temporären Implantate die nachfolgenden Arbeitsschritte nicht behindern sowie um die Stabilität bis zum definitiven Inserieren zu erhalten, sollten die temporären Implantate außerhalb der gewünschten Implantatposition ge-

setzt werden. Dazu wird die vorhandene Prothese nach den Anzeichnungen auf dem Situationsmodell durchbohrt (Abb. 15) und intraoral die Position mit einer Sonde auf die Schleimhaut übertragen (Abb. 16). Verwendet werden Schraubenimplantate mit Kugelkopf und einer Länge von 11 mm (Abb. 17 und 18).



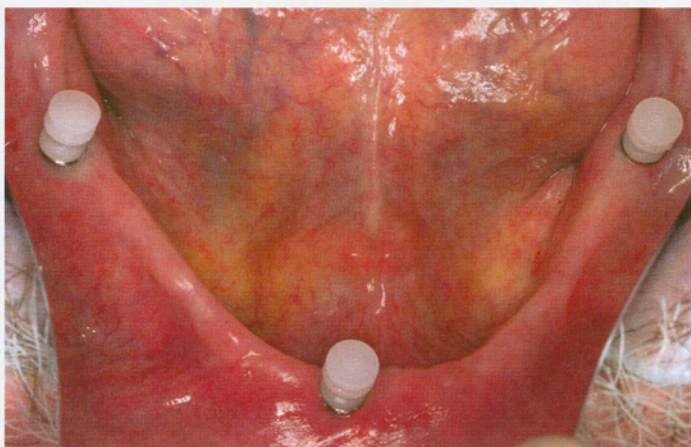


Abb. 19  
Aufgesetzte Abformkappen  
auf den temporären  
Implantaten

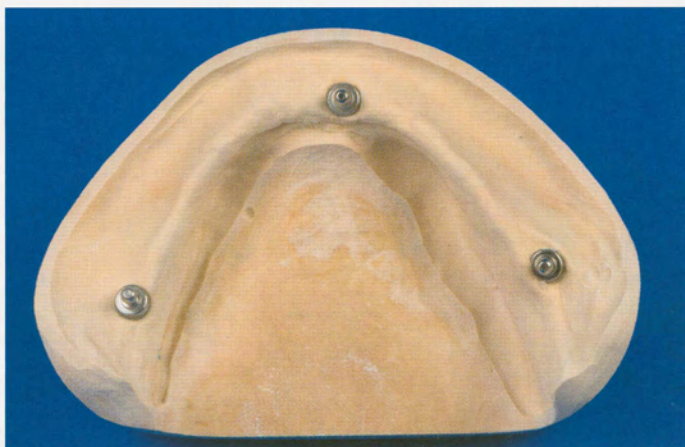

Abb. 20  
Meistermodell mit  
Laborimplantaten der  
temporären Implantate  
(Kugelhöpfe)

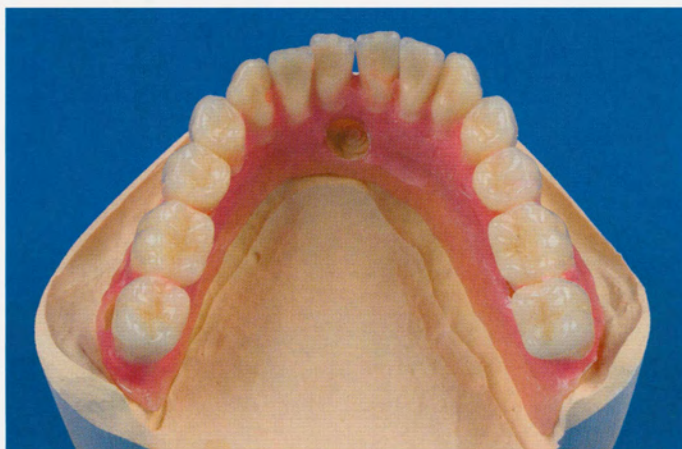


Abb. 21  
Aufgesetzte Unter-  
kieferaufstellung mit  
Ausparungen für  
die Kugelhöpfe

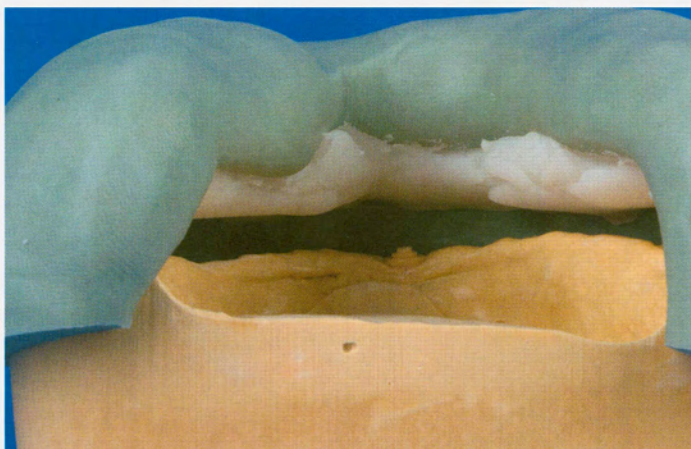

Abb. 22 Silikonvorwall mit radioopaker Zahnkranz

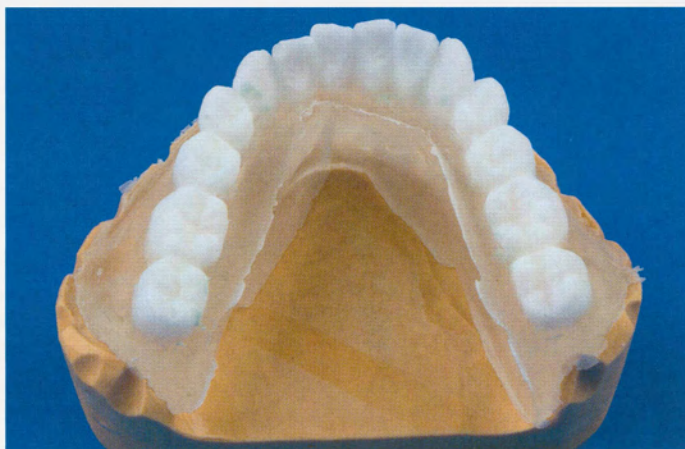

Abb. 23 CT-Schablone

Nach der Abformung wird das Meistermodell erstellt (Abb. 19 und 20) und darauf die zuvor aufgestellte Prothese platziert. Die Basis muss an den entsprechenden Stellen frei geschliffen werden (Abb. 21). Mit einem Silikonvorwall über die Ästhetikaufstellung wird der Zahnkranz positionsgenau aufgenommen, ein radioopaker Zahnkranz (dem Acrylkunststoff wird Bariumsulfat beigemischt) hergestellt und die CT-Schablone mit transparentem Acrylat vervollständigt (Abb. 22 und 23). Die Kugelhöpfe der temporären Implantate müssen dazu ausgeblockt werden. Das Einfügen des radioopaken Legobausteins als Re-

ferenz für das 3D-Planungsprogramm (implant 3D) und der Sicherheitsmarken als zusätzliche Kontrolle vollenden die Schablonenherstellung (Abb. 24 und 25). Um die Positionen der temporären Implantate präzise in die CT-Schablone übertragen zu können, werden die Matrizen der Kugelhöpfe intraoral eingearbeitet (Abb. 26). Nach der Einprobe müssen die Matrizengehäuse aufgesteckt und in die Basis der Schablone einpolymerisiert werden (Abb. 27 bis 29). Eine abschließende Panoramaschichtaufnahme dient zur Überprüfung des korrekten Sitzes der Matrizen auf den Kugelhöpfen (Abb. 30).



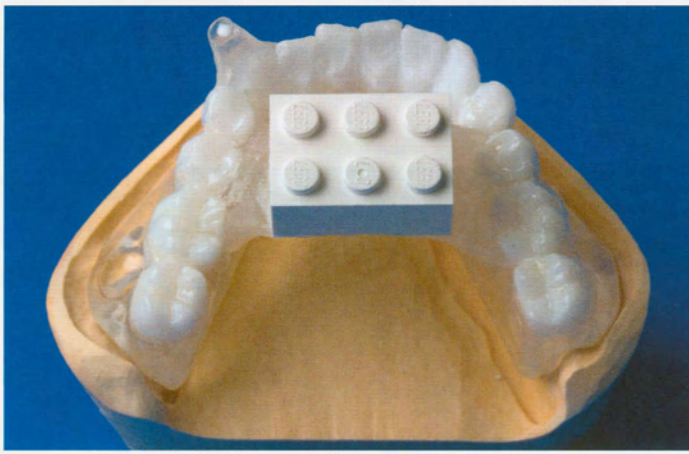


Abb. 24 CT-Schablone mit eingearbeitetem Legobaustein als Referenz und Sicherheitsmarker



Abb. 25 Detailansicht der Sicherheitsmarker

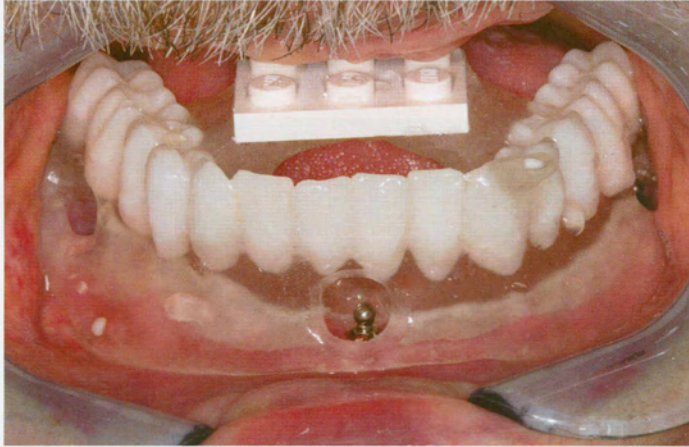


Abb. 26 CT-Schablone intraoral. Deutlich sind die Aussparungen für die Kugelköpfe zu erkennen

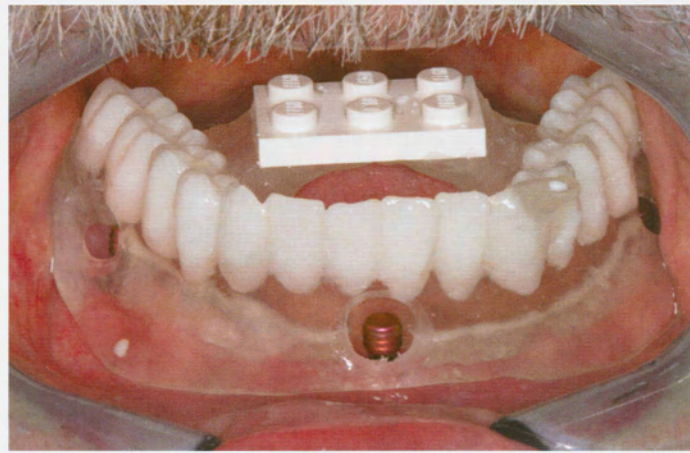


Abb. 27 CT-Schablone intraoral. Die Matrizen der Kugelköpfe sind aufgesteckt

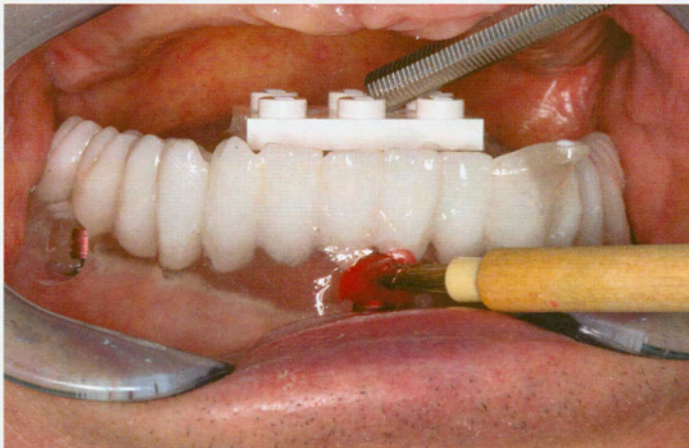


Abb. 28 Das intraorale Einpolymerisieren der auf die temporären Implantate aufgesteckten Matrizen

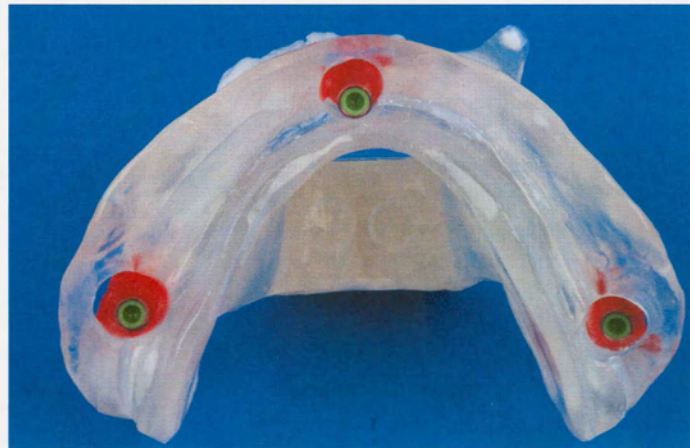
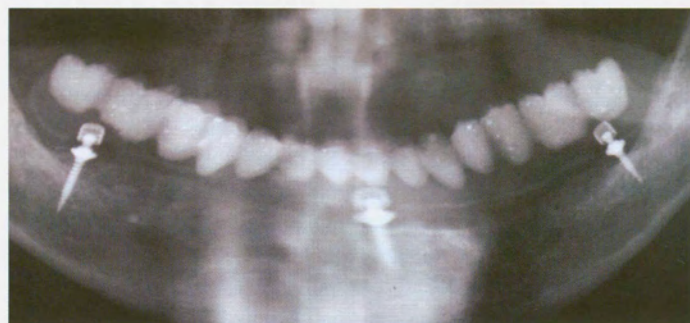

Abb. 29 CT-Schablone mit einpolymerisierten Matrizen von basal

Abb. 30  
Kontrollaufnahme der CT-Schablone.  
Der Spalt zwischen Kugelkopf und Matrixengehäuse  
wird durch ein nicht radioopakes Kunststoffzwischenteil verursacht





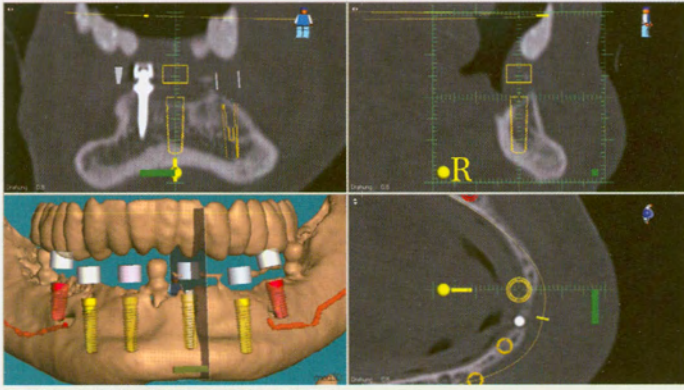


Abb. 31 Die dreidimensionale Planung der Implantatposition 32 im Med3D Programm. Deutlich ist die korrekte Positionierung der Schablone auf den Kugelköpfen zu erkennen

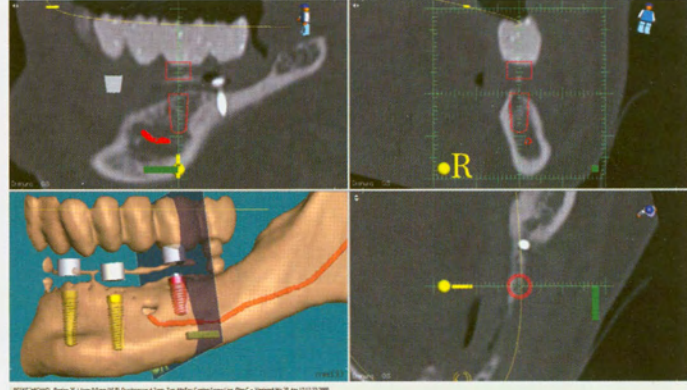


Abb. 32 Die dreidimensionale Planung der Implantatposition 35. Die Einblendung des n. alveolaris inferior ermöglicht eine maximale Längenauswahl des Implantats

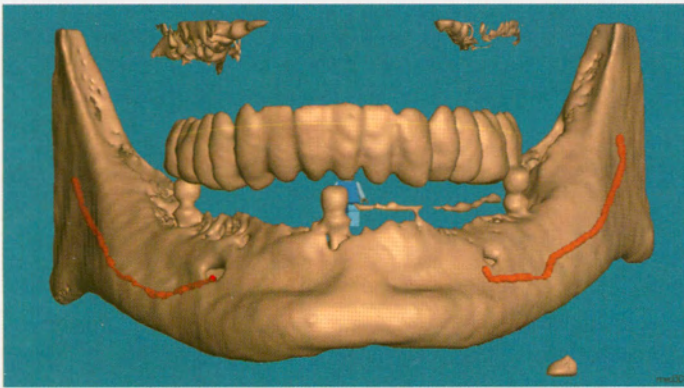


Abb. 33 Dreidimensionale Ansicht im Med3D Programm. Nur der radioopake Zahnkranz der Schablone wird dargestellt. Rot eingeblendet ist der Verlauf des n. alveolaris inferior

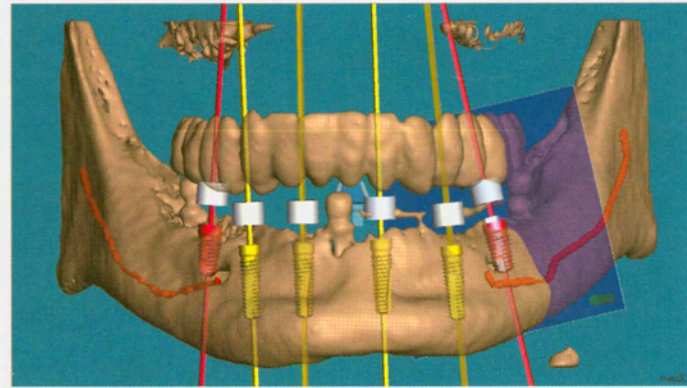


Abb. 34 Dreidimensionale Ansicht im Med3D Programm mit eingeblendeter Implantatplanung. Die Darstellung der langen Achsen ermöglicht es, die Divergenzen so gering wie möglich zu planen

Nach der Anfertigung des Computertomogramms erfolgt die Implantatplanung. Dazu werden zunächst die Daten des CT in das Programm eingelesen und justiert (Referenz: Legobaustein). Das virtuelle Setzen der Implantate erfolgt nach prothetischen Gesichtspunkten. Auch die anatomischen Parameter (wie Kieferkonfiguration und Nervposition) müssen berücksichtigt werden (Abb. 31 bis 35).

Nach der Justierung des Hexapod (Nullposition) wird die Schablone mit Gips im Gerät fixiert (Abb. 36). Auch hierbei dient der Legobaustein als Referenz. Die Schablone ist nun für diesen speziellen Patientenfall exakt in der Nullposition des Gerätes eingesetzt. Das implant3D Planungsprogramm generiert nach Abschluss der Auswertung eine Liste mit den Einstellparametern des Hexapod für die Sicherheitsmarken und für jede Hülsenposition. Die montierte Schablone lässt sich durch die Veränderung der Beinlänge dreidimensional entsprechend bewegen (Abb. 37). Nach Einstellung des Höhenanschlages mit der Tastspitze werden die Sicherheitsmarker überprüft (Abb. 38).



Die labortechnischen Instrumente von Camlog Guide sind der Schablonenbohrer, Setzinstrument, Kontrollstift, Laborimplantat, Einbringpfosten, Führungshülse (gelb 3,8 mm; rot 4,3 mm)

Sollten diese nicht übereinstimmen, wäre die Übertragung zwischen Computer und Labor fehlerhaft. Das hieße, man müsste die Schablone erneut eingipsen. Vor dem Bohren der Hülsenlöcher wird das Hülsen-setzinstrument hülsenbezogen eingesetzt und der Tiefenanschlag mit Hilfe des Prüfkörpers auf Null justiert (Abb. 39). Danach werden die Beine hülsenbezogen eingestellt, die Bohrung mit dem Spezialbohrer durchgeführt und die Hülse mit lichthärtendem Kunststoff eingeklebt (Abb. 40 bis 42).

Abb. 35 Labortechnisches Instrumentarium des Camlog Guide Systems



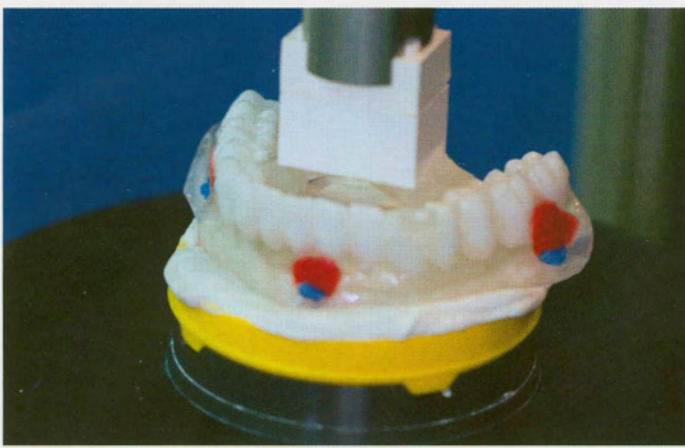


Abb. 36 Die am Registrierstempel angesteckte CT-Schablone wird mit Gips im Hülsepositioniergerät fixiert

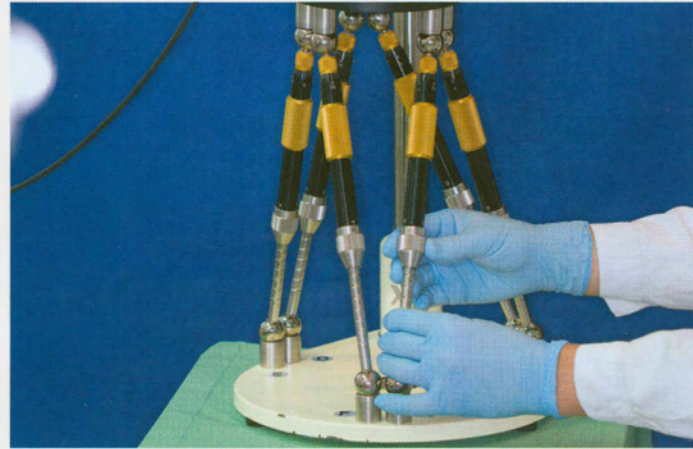


Abb. 37 Einstellung der Beinlängen vom Positionierer

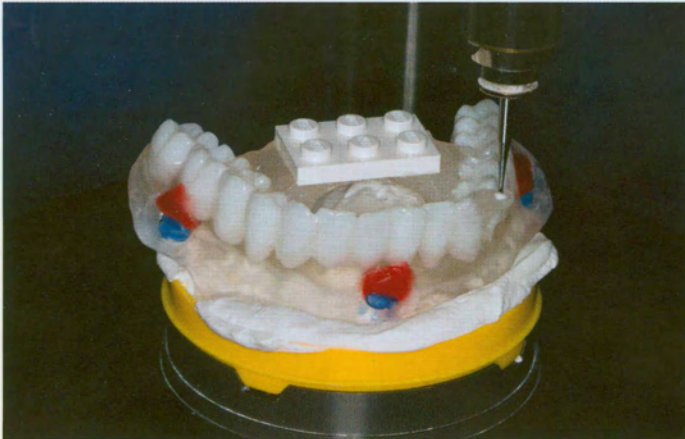


Abb. 38 Überprüfung der linken Sicherheitsmarke




Abb. 39 Kalibrierung des Tiefenanschlags vor dem Setzen der Führungshülsen

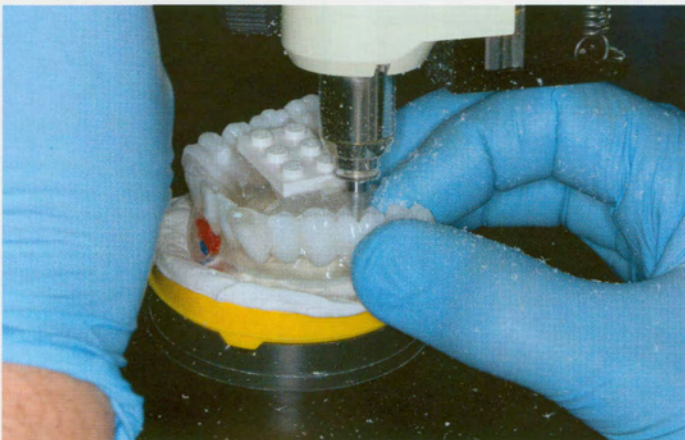


Abb. 40 Bohrung des Hülsehalters



Abb. 41 Hülsesetzinstrument mit aufgesteckter Hülse (Durchmesser 4,3 mm)



Abb. 42 Auftragen des lichthärtenden Klebers







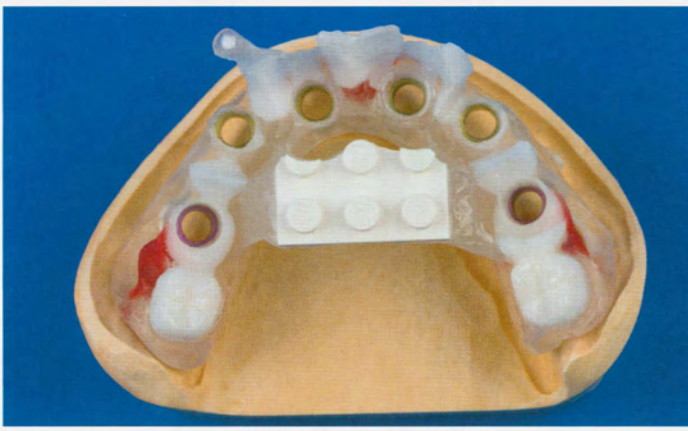

Abb. 48  
Fertige Schablone aufgesteckt auf dem Meistermodell

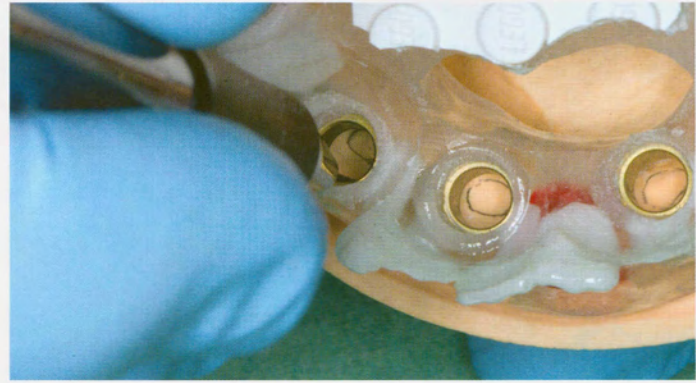


Abb. 49  
Markierung der Implantatposition durch die Hülse

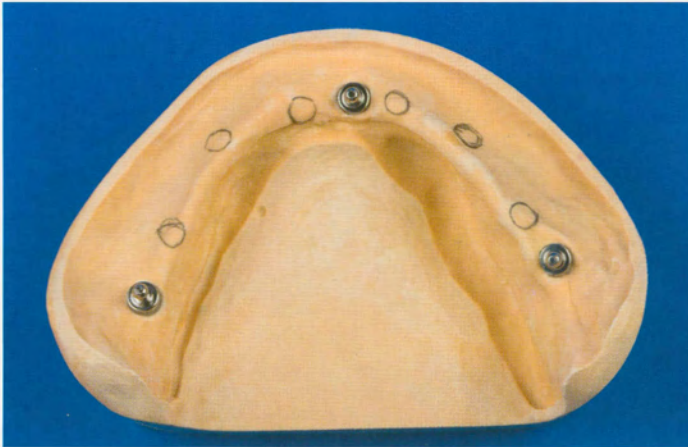


Abb. 50 Meistermodell mit markierten Implantatpositionen

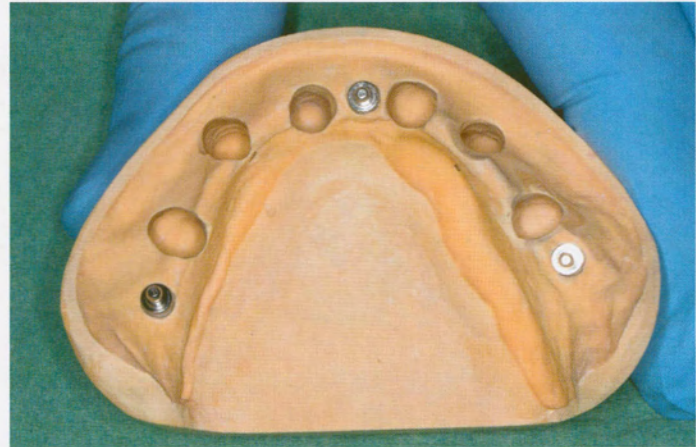


Abb. 51 Bohrungen zur Aufnahme der Laborimplantate

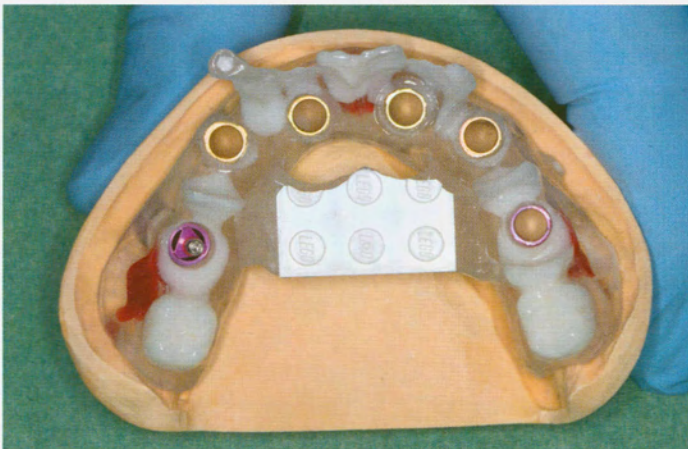

Abb. 52 Überprüfung der Bohrungsgröße (Zahn 35)

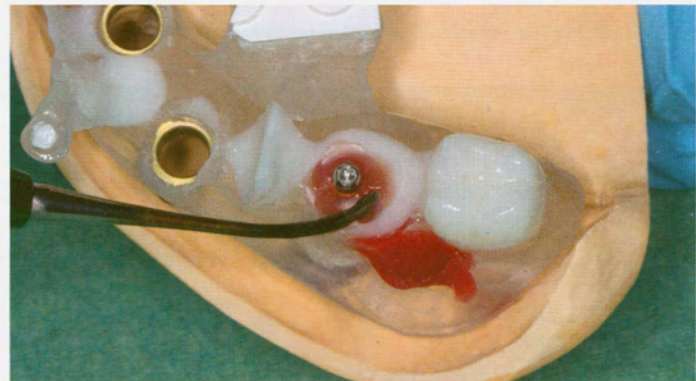


Abb. 53 Fixierung des Einbringkopfes mit Klebewachs (Zahn 35)

Abb. 54  
Schablone von basal mit  
allen Laborimplantaten





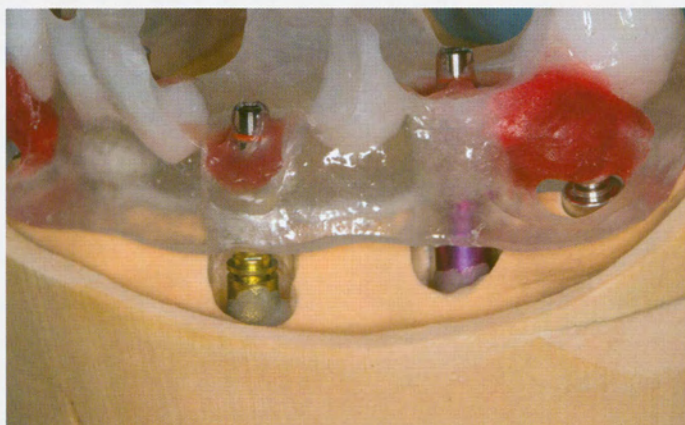
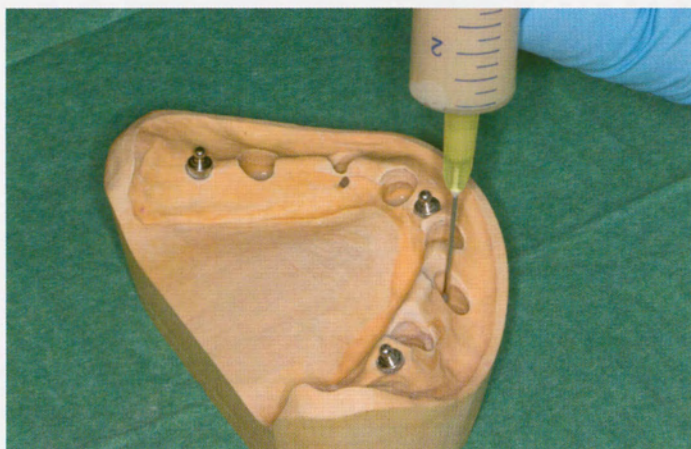


Abb. 56 Meistermodell mit eingeklebten Laborimplantaten und aufgesteckter Schablone. Deutlich sind die Freiräume um die Laborimplantate zu erkennen

Abb. 55 Einfüllen des Klebers in die Bohrlöcher mit Hilfe einer Spritze (nicht überfüllen!)

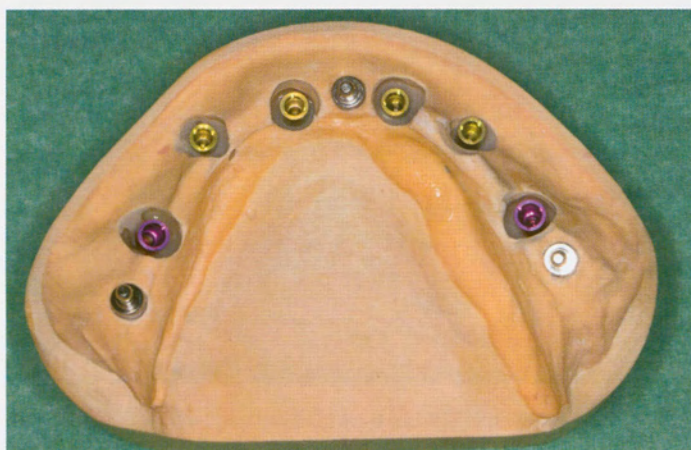


Abb. 57 Meistermodell mit eingeklebten Laborimplantaten

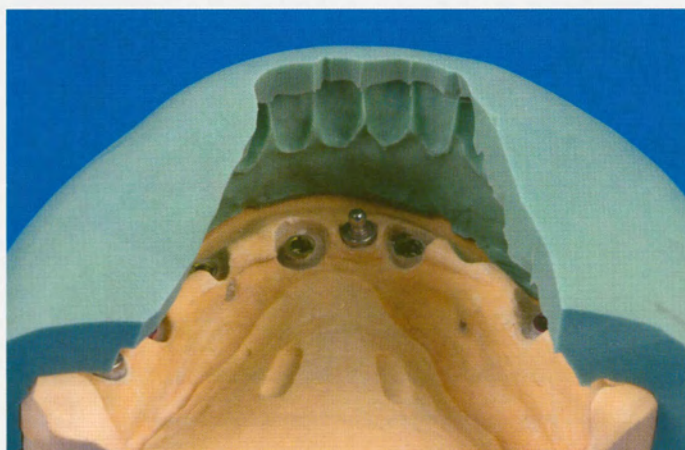


Abb. 58 Vestibulärer Silikonvorwall. Deutlich ist das verfügbare Volumen für die Prothesenkonstruktion zu erkennen

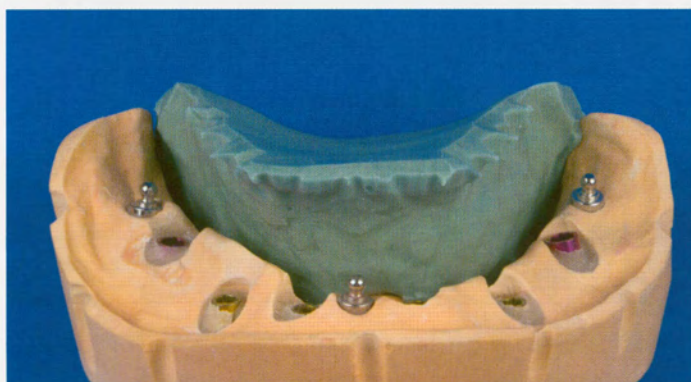

Abb. 59 Lingualer Silikonvorwall

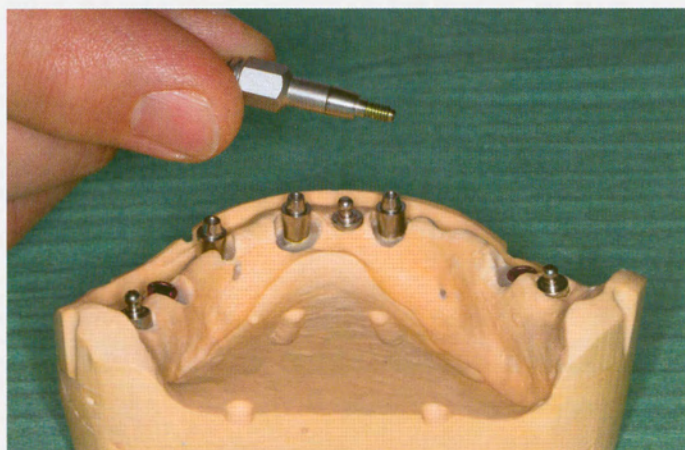


Abb. 60 Meistermodell mit eingeschraubten Stegaufbauten

Die Bohrungen im Meistermodell müssen ein gleichzeitiges Einsetzen der Laborimplantate zulassen, gegebenenfalls müssen die Bohrungen erweitert werden. Die Bohrungen im Modell werden mit Kunststoff gefüllt und die Schablone bis zum Einrasten der Matrizen aufgesetzt (Abb. 55 und 56). So erfolgt die genaue Übertragung von Höhe und Achse der Implantate auf das Modell. Das Verkleben der Laborimplantate entspricht der Abformung im Mund und muss sehr sorgfältig durchgeführt werden. Ist die Schablone abgenom-

men, werden die verbleibenden Klebefugen aufgefüllt (Abb. 57).

Die vestibulären beziehungsweise lingualen Vorwälle zeigen die Platzverhältnisse für die Prothese (Abb. 58 und 59). Abhängig von der postoperativ zu erwartenden Gingivahöhe werden Stegaufbauten für die Passive-fit-Technik aufgeschraubt (Abb. 60). Wie bereits beschrieben, wird diese Technik verwendet, um die Prothetik postoperativ spannungsfrei eingliedern zu können. Auf die Vorgehensweise wird bei der Darstellung der Eingliederung eingegangen. Mit Hilfe



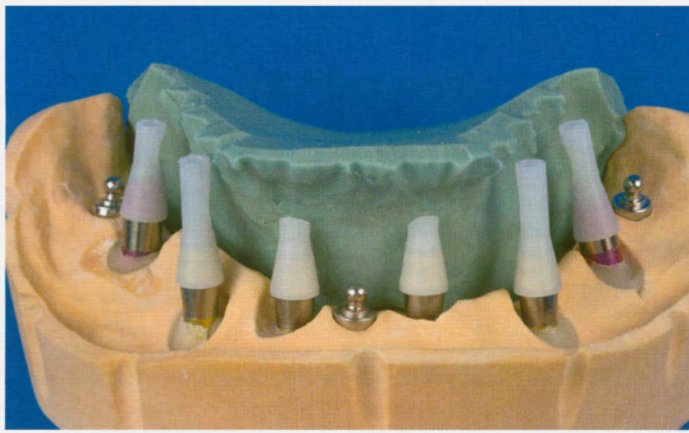


Abb. 61  
Gekürzte Steghülsen mit Kontrolle durch lingualen Vorwall



Abb. 62

Teile des Camlog Stegaufbaus: Laborimplantat, eingeschraubter Stegaufbau, Klebebasis, ausbrennbare Steghülse, Prothetikschaube (von unten nach oben)

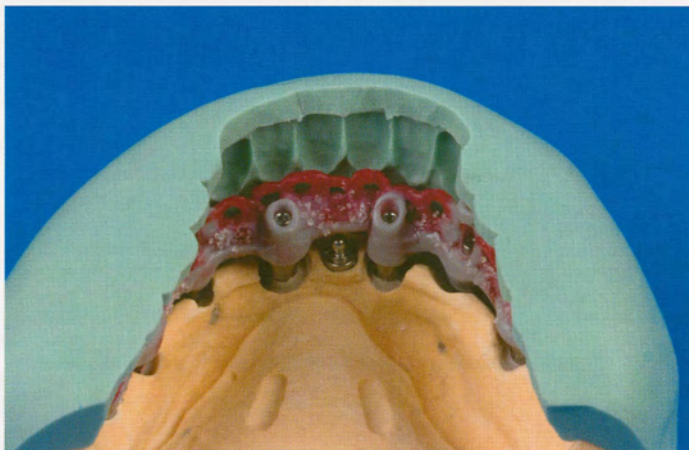


Abb. 63 Fertig modellierte Metallbasis, Kontrolle mit vestibulärem Vorwall

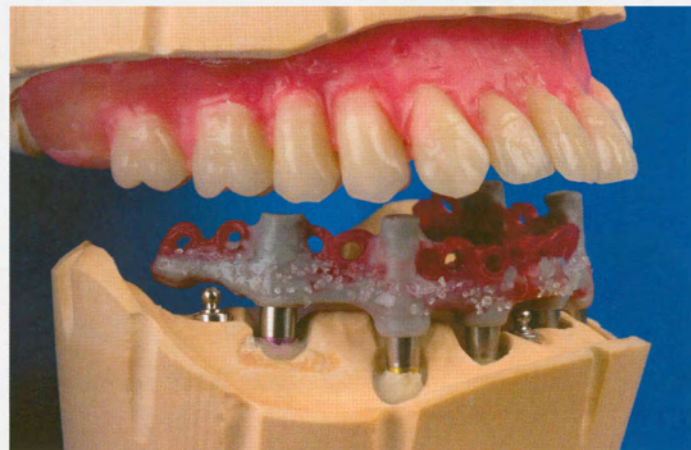


Abb. 64 Fertig modellierte Metallbasis, Kontrolle im Artikulator

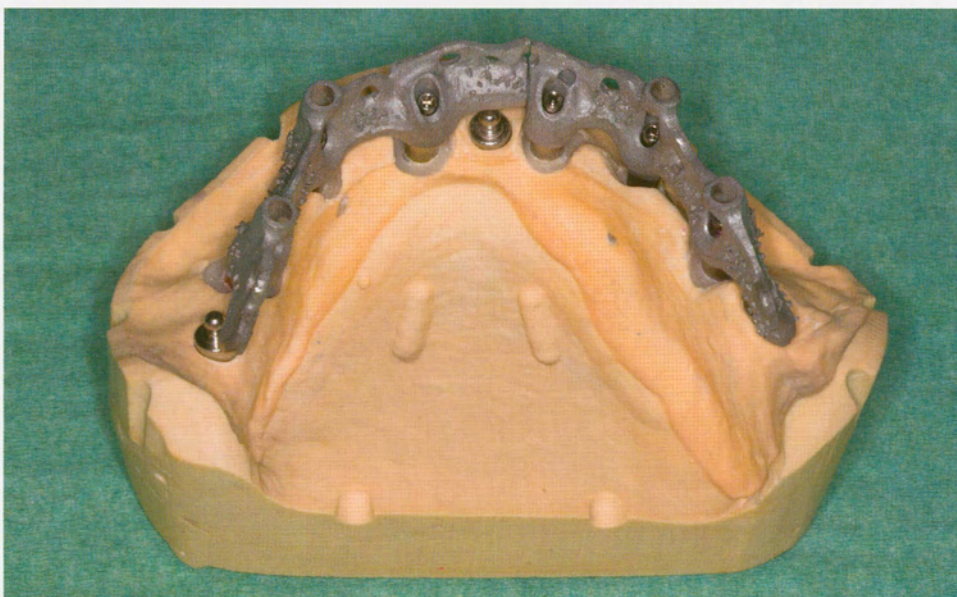

Abb. 65  
Gegossene, aufgepasste Metallbasis aus Titan

der Vorwalle kann während des Herstellungsprozesses der Prothetik der Platzbedarf überprüft werden. Es muss darauf geachtet werden, dass die Aufbauten und die Metallbasis innerhalb des Prothesenkörpers liegen und ausreichend Raum für die Prothesenzähne und die Kunststoffabdeckung verbleibt.

Entsprechend der Verarbeitungsanleitung werden zunächst die Klebebasen und die ausbrennbare Steghülse aufgesetzt und mit der Prothetikschaube fixiert. Mit Hilfe des lingualen Vorwalls werden die Hülsen auf maximale Länge gekürzt. Anders als bei der Verwendung als Stegaufbau wird hier die Länge bis zur Okklusionsebene der verschraubten Brücke benötigt (Okklusionsebene beziehungsweise in der Front hinter den Zähnen). Dabei muss die linguale Abschrägung berücksichtigt werden (Abb. 61 und 62).

Es folgt die schleimhautfreie Wachsmodellation des Gerüsts einschließlich der retentiven Elemente für die Prothesenzähne. Als Besonderheit werden lingual Fenster in die Steghülsen geschnitten.

Dies ist erforderlich, um nach der intraoralen Verklebung den Überschuss von den Prothetikschauben entfernen zu können. Durch den langen Kamin wäre dies von der Okklusionsebene nicht möglich. Nach einer abschließenden Überprüfung mit den Vorwällen sowie im Artikulator wird die Basis in Titan gegossen (Abb. 63 bis 65). Das Gerüst



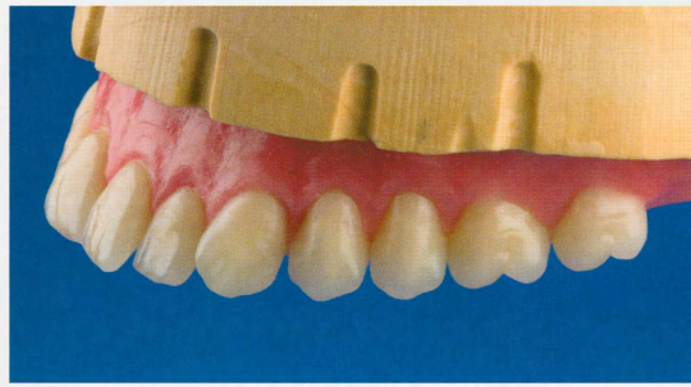
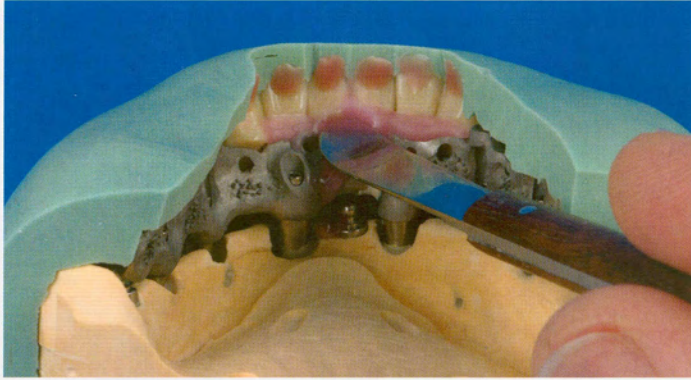


Abb. 67  
Wachmodellation der Oberkieferprothese

Abb. 66  
Übernahme der Ästhetikaufstellung mit Hilfe des vestibulären Vorwalls

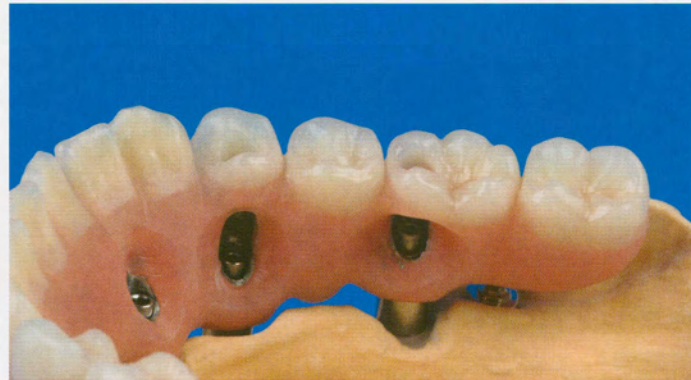
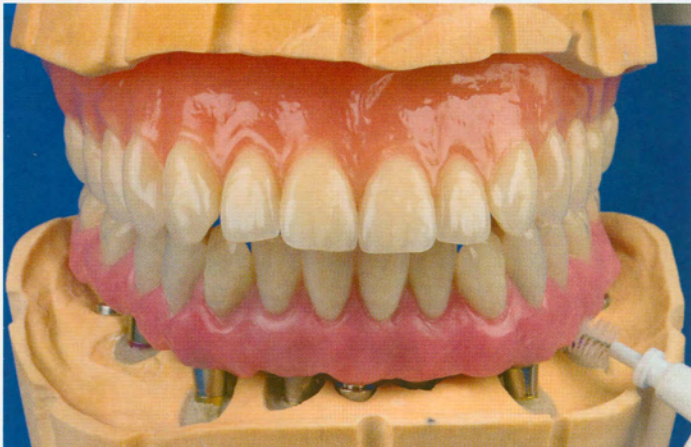
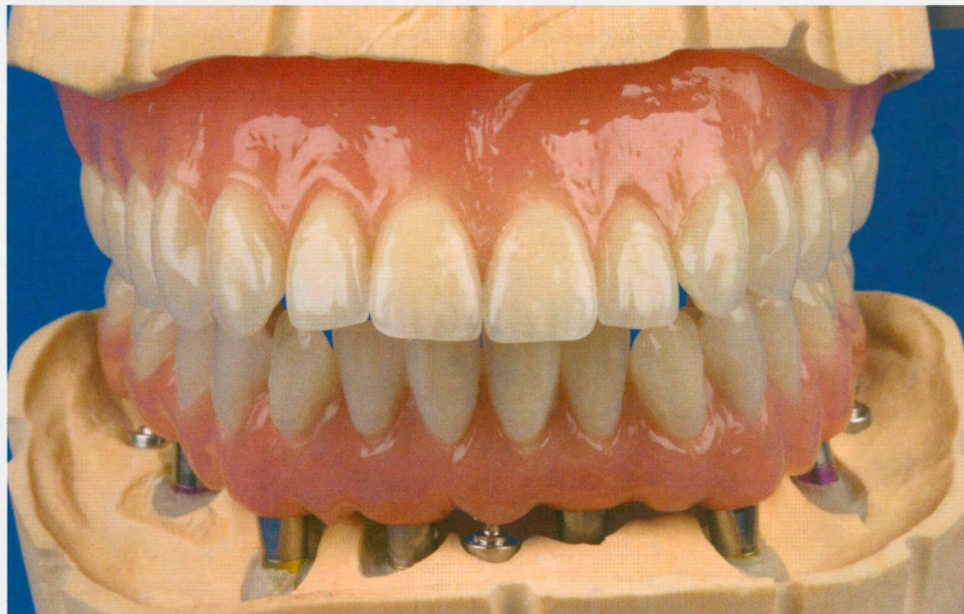Abb. 69 Linguale Fenestrierung der Steghülsen zur Schraubenkontrolle

Abb. 68  
Abschlusskontrolle der  
Wachmodellation der  
Unterkieferprothese

wird überarbeitet und spannungsfrei auf das Modell aufgepasst. Für die Übertragung der Zahnpositionen aus dem Wax-up werden die Zähne mit etwas Klebewachs im vestibulären Vorwall fixiert, dieser auf das Meistermodell gesetzt und mit Wachs ausgefüllt (Abb. 66). So wird die Aufstellung aus der Ästhetik-einprobe einfach und schnell übernommen. Die ausmodellierte Oberkieferprothese wird fertig gestellt (Abb. 67) und im Artikulator die Okklusion zur Unterkieferprothese feinjustiert und die Hygienefähigkeit überprüft. Die Prothesenbasis ist schleimhautfrei gestaltet, das heißt die Reinigung mit einer Interdentalbürste muss möglich sein (Abb. 68). Abschließend wird auch die Unterkiefermodellation in Kunststoff umgesetzt. Die Zugänglichkeit zu den Prothesenschrauben durch die Fensterung ist deutlich zu erkennen (Abb. 69). Diese können später intraoral mit kaltpolymerisierendem Kunststoff verschlossen



werden. Damit ist die Herstellung der Prothetik abgeschlossen (Abb. 70). Die Implantatinsertion erfolgt unter lokaler Anästhesie (Abb. 71). Nach einer krestalen Spaltlappenpräparation wird vestibulär die Muskulatur reduziert und somit ein stabiles Vestibulum geschaffen (Abb. 72 und 73). Zur Sicherheit wird vor der Implantatinsertion der

Abb. 70  
Fertig gestellte Ober-  
und Unterkiefer-  
prothesen im  
Artikulator





Abb. 71 Eindrehinstrument, Einbringpfosten, Screw-Line-Implantat, Vorbohrer, Formbohrer (Längen 9, 11, 13 mm)

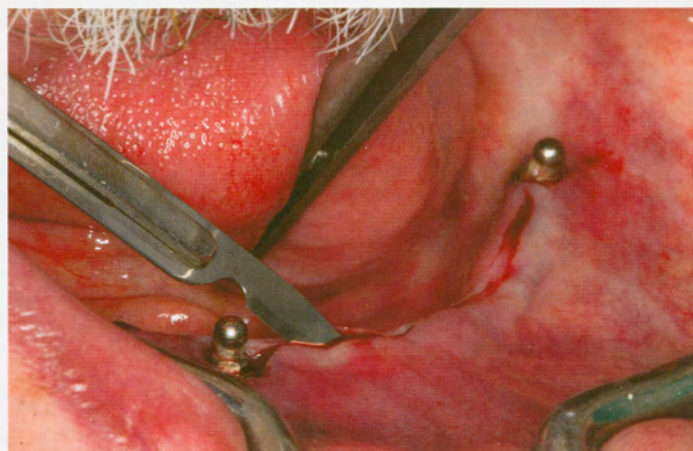


Abb. 72 Krestale Schnittführung für die Spaltlappenbildung

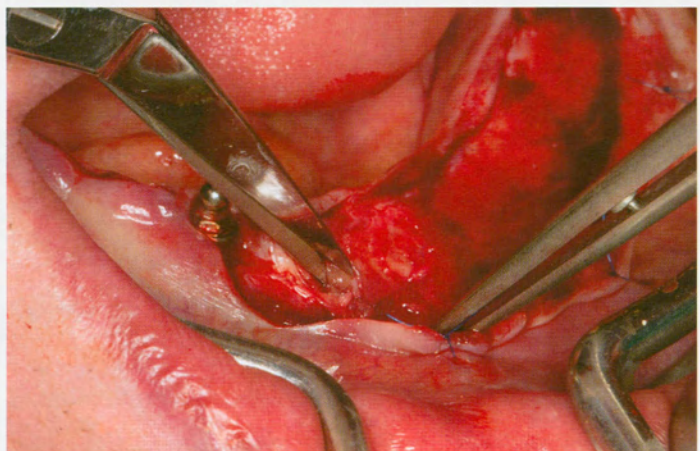


Abb. 73 Teilweise Entfernung der Muskulatur im Vestibulum

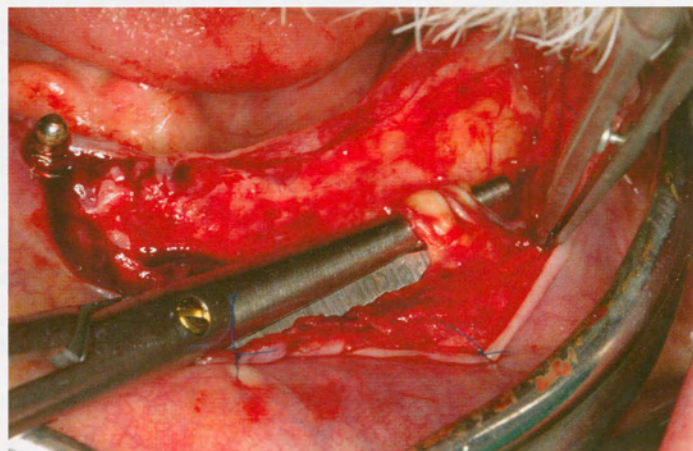


Abb. 74 Darstellung des n. alveolaris inf., links

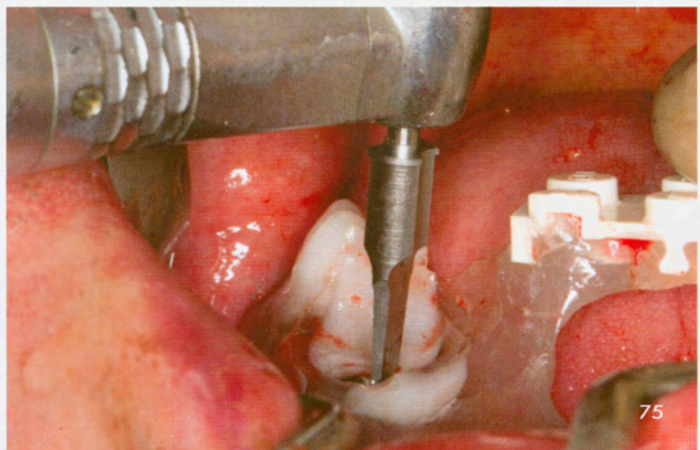


Abb. 75 Einführen des Formbohrers in die Hülse

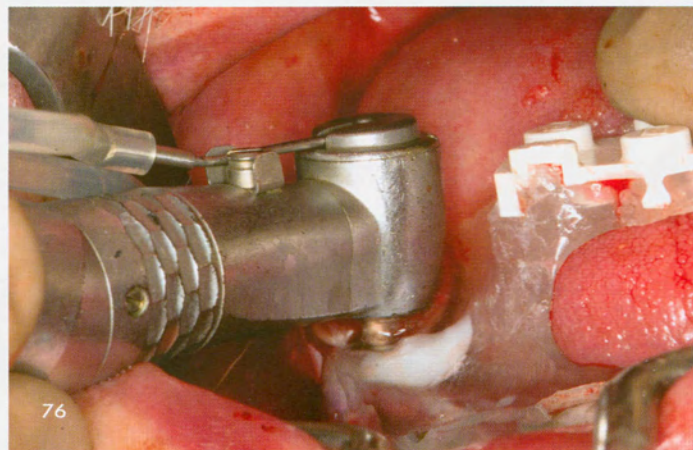


Abb. 76 Vollständig in die Hülse abgesenkter Formbohrer

Nerv dargestellt (Abb. 74). Beim Einsetzen der Schablone ist darauf zu achten, dass die Matrizen in die Kugelköpfe einrasten! Nach der Markierung der Implantatposition auf dem Kieferkamm durch die Schablone hindurch (Sonde, Spiralbohrer, Rosenbohrer oder ähnliches) wird zirkulär entsprechend dem geplanten Implantatdurchmesser das Periost entfernt. Dafür muss die Schablone abgehoben werden. Durch die Hülsen der Schablone werden die durchmesser-

und längenentsprechenden Bohrungen (in aufsteigender Länge) gesetzt. Die Bohrer werden dabei durch den Schaft in der Hülse geführt und bis zum Tiefenanschlag abgesenkt (Abb. 75 und 76). Die Oberkante der Führungshülse definiert die spätere Setztiefe des Implantats. Die Screw-Line-Implantate für das Camlog Guide System besitzen einen speziellen Einbringpfosten, welcher auf den Hülsendurchmesser abgestimmt ist. Die Farbkodierung kenn-



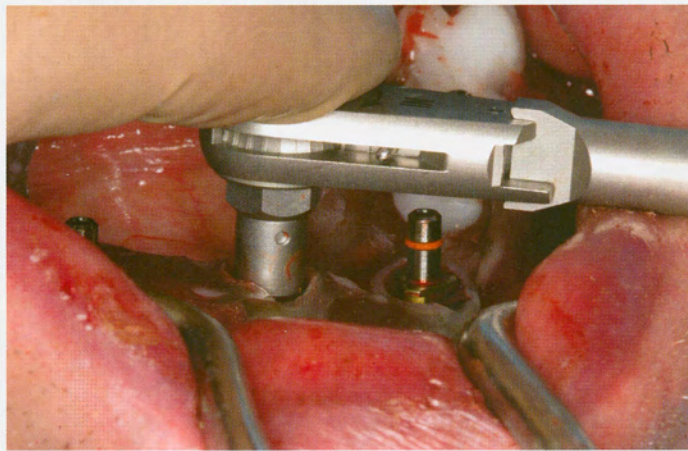
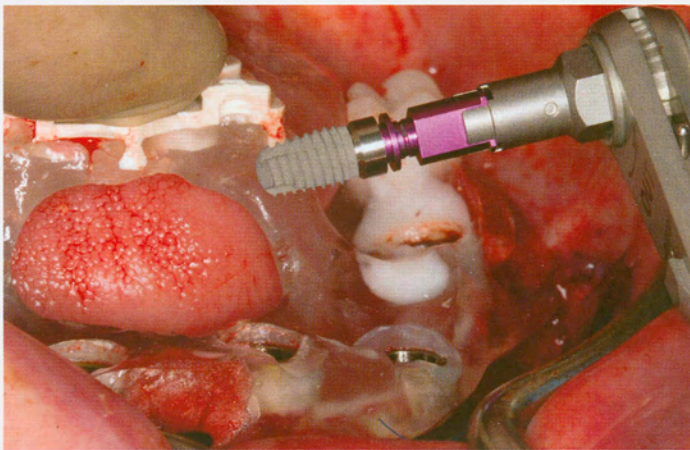


Abb. 78  
Vollständig eingeschraubtes Implantat

Abb. 77  
Camlog Screw-Line-Implantat mit Camlog Guide Einbringpfosten eingesteckt in Eindrehwerkzeug und Drehmomentratsche

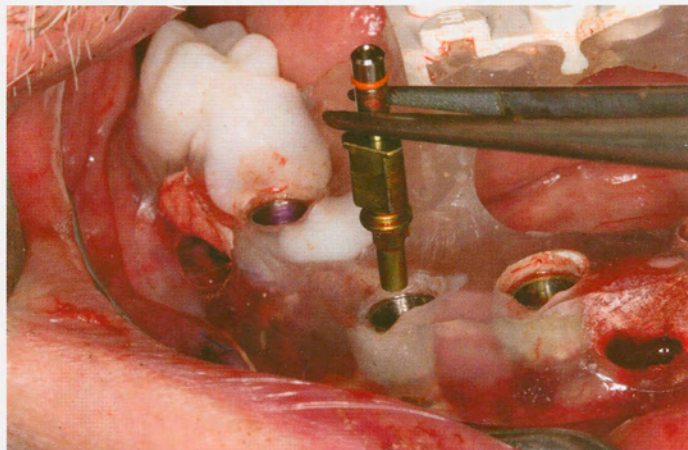
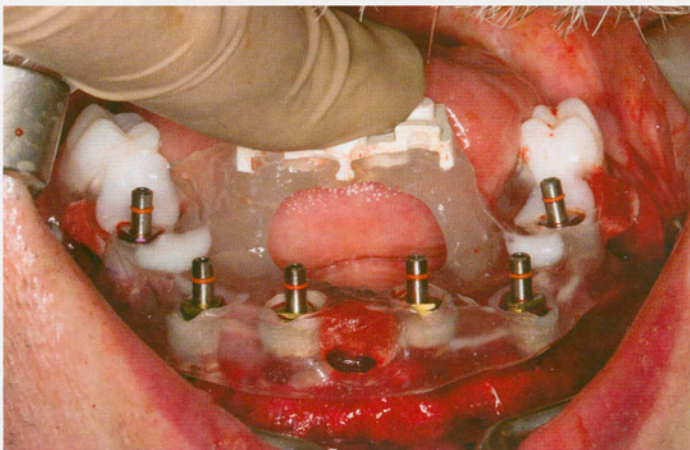
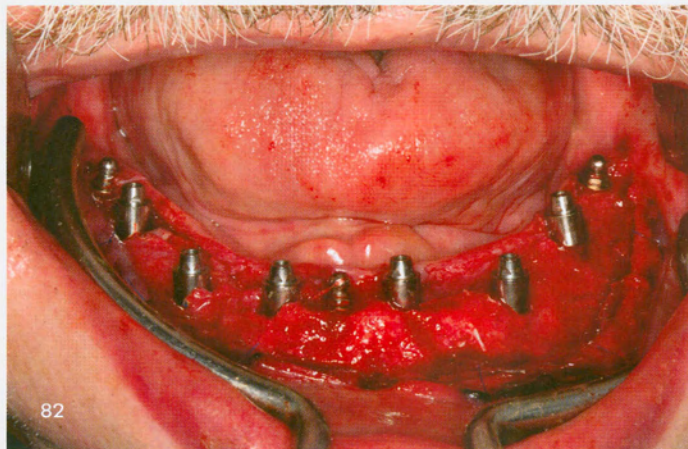
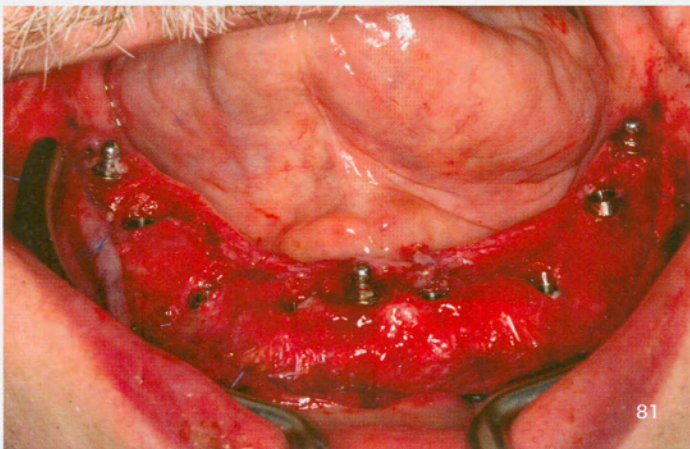


Abb. 79 Übersicht der eingeschraubten Implantate

Abb. 80 Entnahme des gelösten Einbringpfostens



81

82

zeichnet den Durchmesser (Abb. 77). Der Einbringpfosten besitzt an seiner Oberkante einen Tiefenanschlag. Beim Erreichen der geplanten Setztiefe liegt dieser auf dem Hülsenrand auf. Das Eindrehen der Implantate erfolgt mit aufgesetztem Eindrehinstrument und einer Drehmomentratsche (Abb. 78). Dabei kann die Primärstabilität des Implantats durch die Höhe des Kraftaufwands überprüft werden. Nach dem Einschrauben aller Implantate werden (nach Lösen der Halteschrauben) die Einbringpfosten ent-

fernt und die Schablone entnommen (Abb. 79 bis 81). Die Implantatinnenräume werden gereinigt, mit einem antibakteriellen Gel versehen und die vom Labor festgelegten Stegaufbauten eingeschraubt. Der Nahtverschluss schließt die Implantatinsertion ab (Abb. 82). Um vor dem Einkleben die Passung der Prothese überprüfen zu können, werden die Klebebasen auf den Stegaufbauten mit den Prothetikschräuben fixiert (Abb. 83), die Hülsen basal mit „Fit-Checker“ gefüllt (Abb. 84) und die Prothese auf die Stegauf-

Abb. 81  
Intraorale Übersicht nach Implantation und Schablonenentnahme

Abb. 82  
Eingeschraubte Stegaufbauten



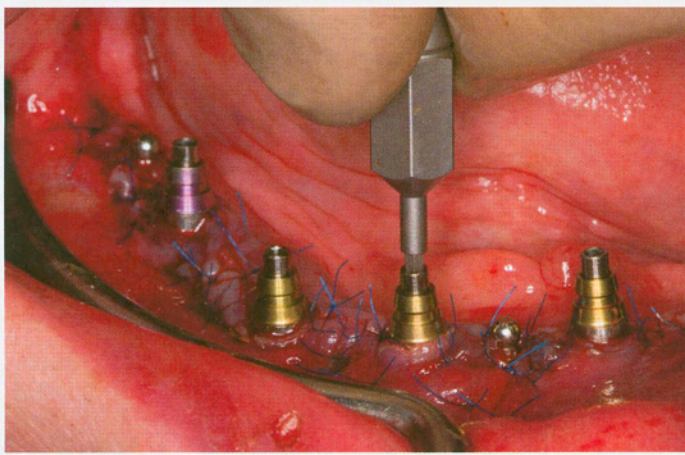


Abb. 83  
Fixieren der Klebebasen mit der Prothetikschrabe und Nahtverschluss

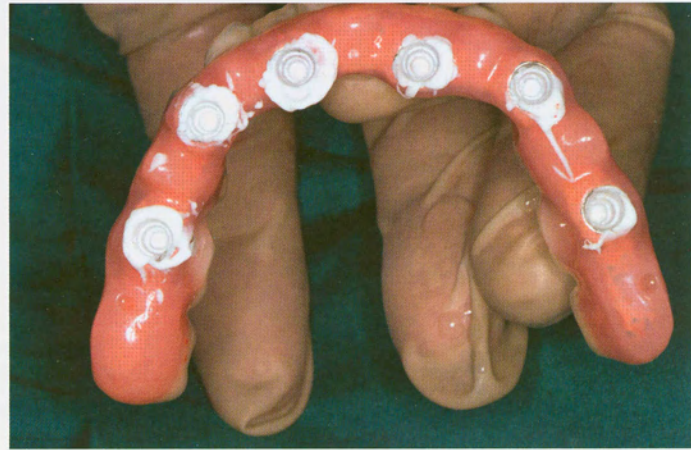


Abb. 84  
Basale Ansicht der Steghülsen nach Überprüfung mit „Fit-Checker“

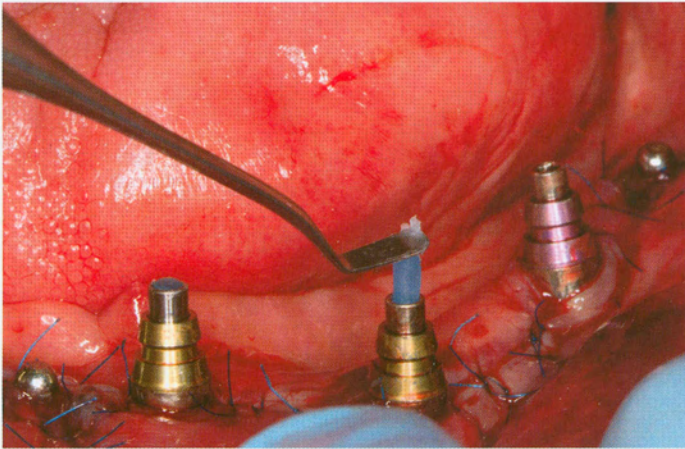


Abb. 85 Verschließen der Inbusschraubenköpfe mit Wachs

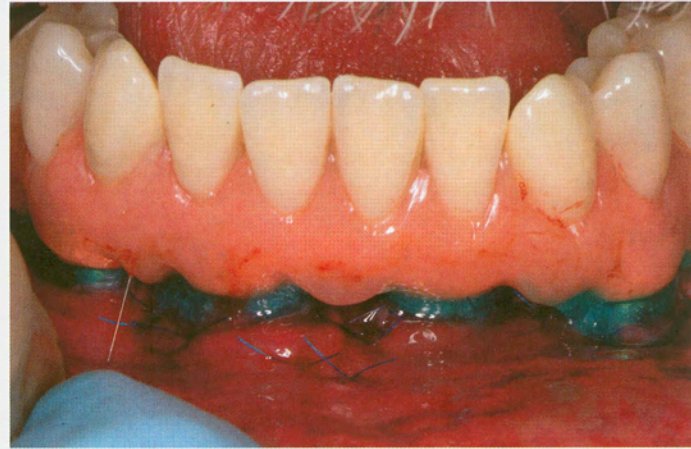


Abb. 86 Zum Verkleben eingesetzte Unterkieferprothese mit Abdeckung der Klebestellen durch Sauerstoffblocker

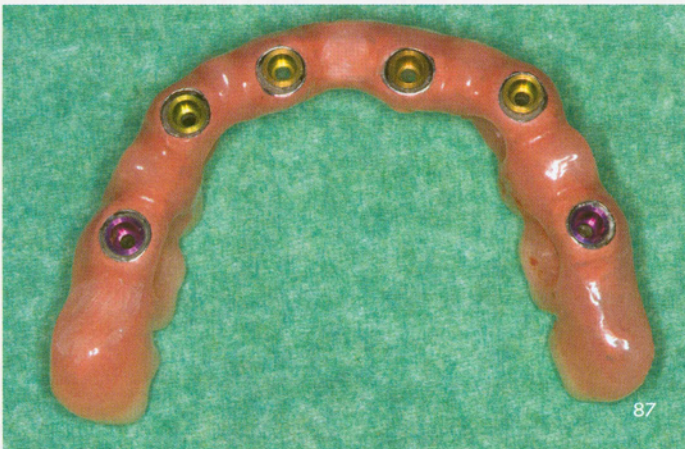

Abb. 87  
Basale Ansicht der Prothese nach Verklebung der Klebebasen

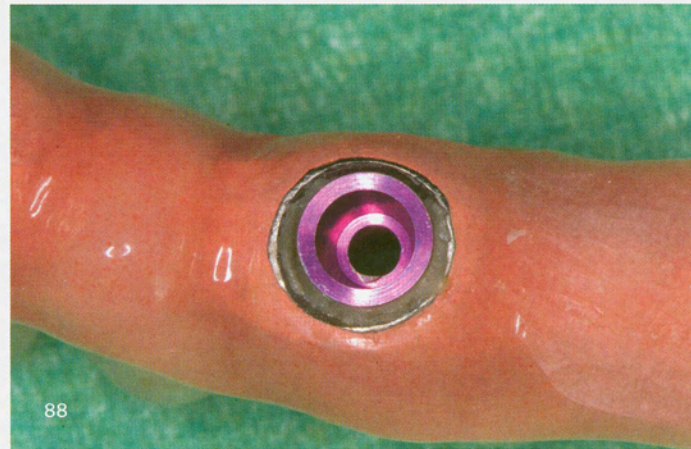


Abb. 88  
Detailansicht einer Klebebasis

bauten aufgesetzt. So können eventuelle Positionsabweichungen, welche das Einkleben der Klebebasen nicht zulassen würden, erkannt werden. Zum Schutz der Schraubenköpfe werden diese vor dem definitiven Verkleben mit Wachs gefüllt (Abb. 85). Mit Kleber müssen die basalen Anteile der Metallbasis sparsam beschickt und nach dem Aufsetzen der Prothese der Überschuss sofort durch die lingualen Fenster der Steghülsen entfernt werden. Zum Auspolymerisieren wird ein Sauerstoffblocker aufgetragen (Abb. 86).

Nach dem Aushärten des Klebers werden die Prothetikschraben durch die Steghülsenkamme gelöst und die Prothese abgehoben (Abb. 87). Die Breite des Klebespaltes ermöglicht einen Ausgleich kleiner Diskrepanzen zwischen geplanter und tatsächlicher Implantatposition (Passive-fit-Prinzip) (Abb. 88). So ist der spannungsfreie Sitz der Prothese gewährleistet. Die verbliebenen Spalten zwischen Klebe- und Metallbasis müssen im Labor mit Kleber gefüllt und die Prothese anschließend gereinigt und



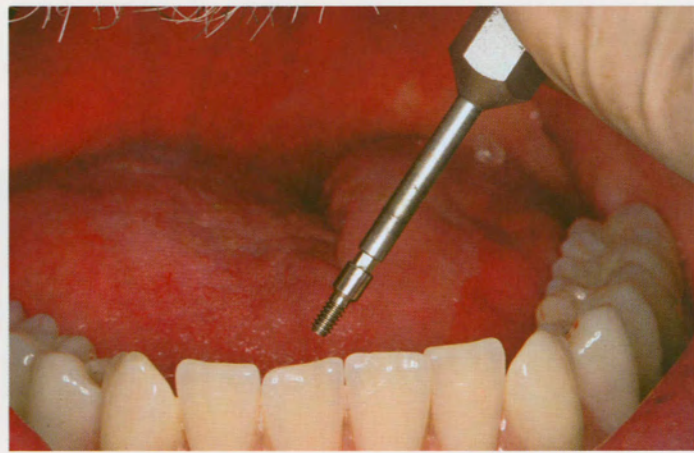
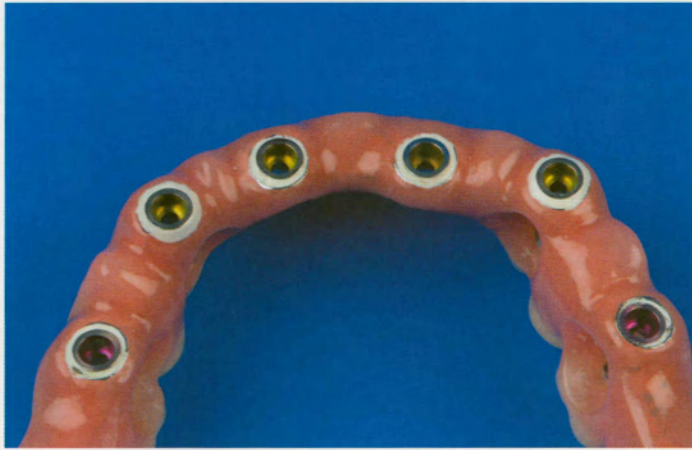

Abb. 90  
Einschrauben der fertig gestellten Unterkieferprothese

Abb. 89  
Basalansicht der Prothese nach Kleberkorrektur und Politur

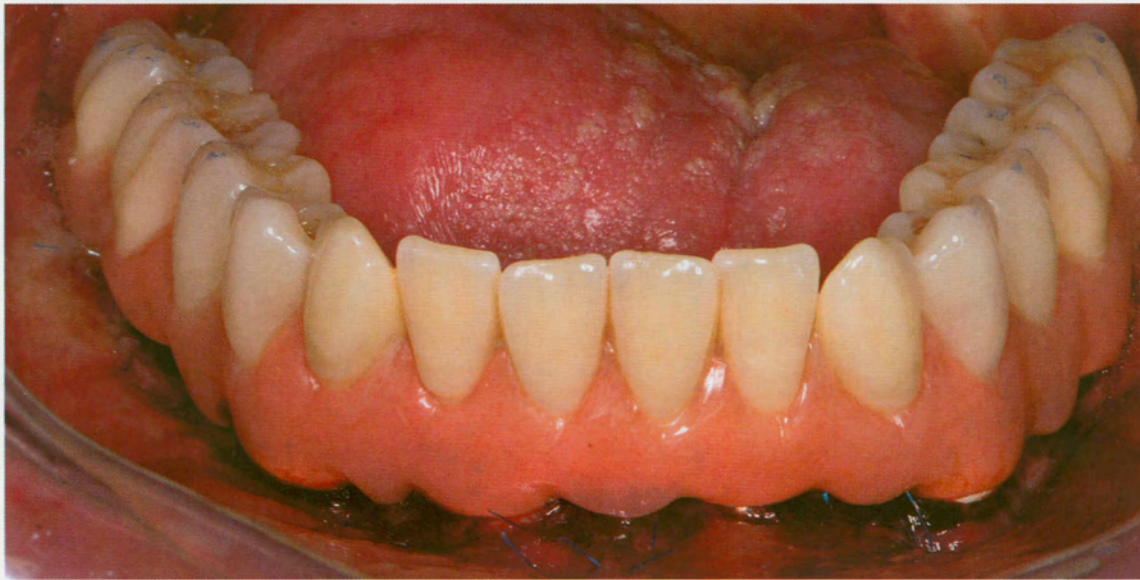

Abb. 91  
Frontalansicht der  
Unterkieferprothese

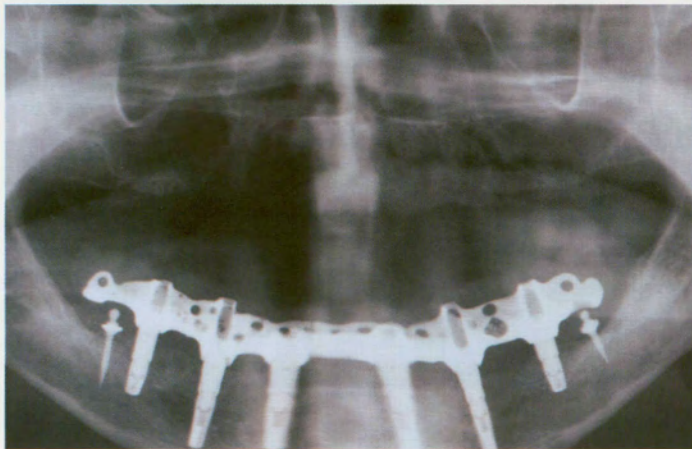


Abb. 92 Kontrollröntgenbild

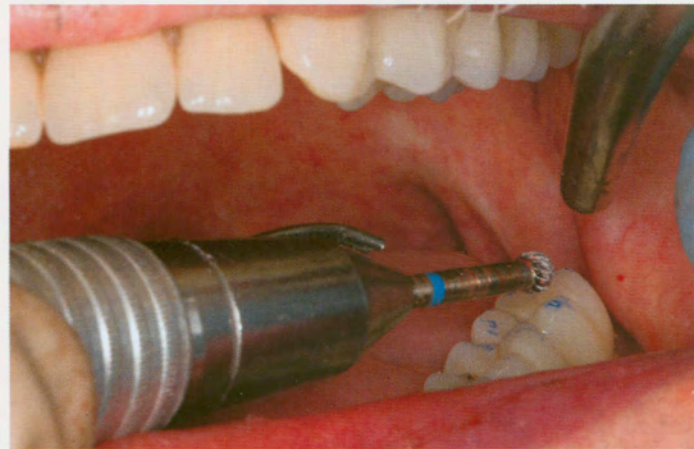


Abb. 93 Einschleifen der Okklusion/ Artikulation

poliert werden (Abb. 89). Jetzt erfolgt das Einschrauben der fertigen Prothese (Abb. 90 und 91). Die Überprüfung und eventuelle Korrekturen der Okklusion sowie ein Kontrollröntgenbild schließen die Eingliederung ab (Abb. 92 und 93). Nach zirka einer Woche erfolgt die Nahtentfernung (Abb. 94 und 95). Bei der Kontrolle nach einem Monat zeigt sich die sehr gute Schleim-

hautheilung (Abb. 96 und 97). Der Patient wird ausführlich über die notwendige Mundhygiene, besonders im basalen Bereich der Prothese (Interdentalbürste), instruiert und in kurzen Recallintervallen kontrolliert.



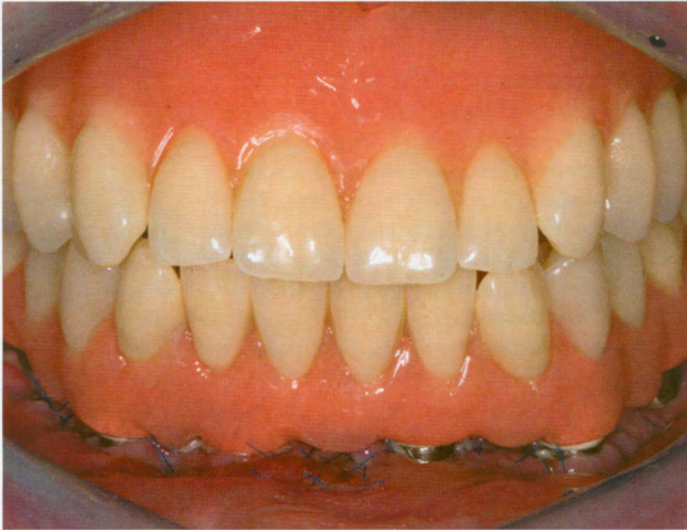

Abb. 94 Schlussbissansicht bei Nahtentfernung (1 Woche)



Abb. 95 Extraorale Ansicht, en face (1 Woche)

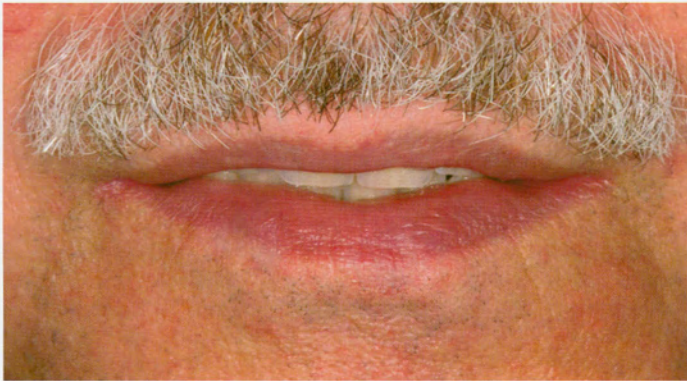

Abb. 96 Lippenbild (1 Monat)

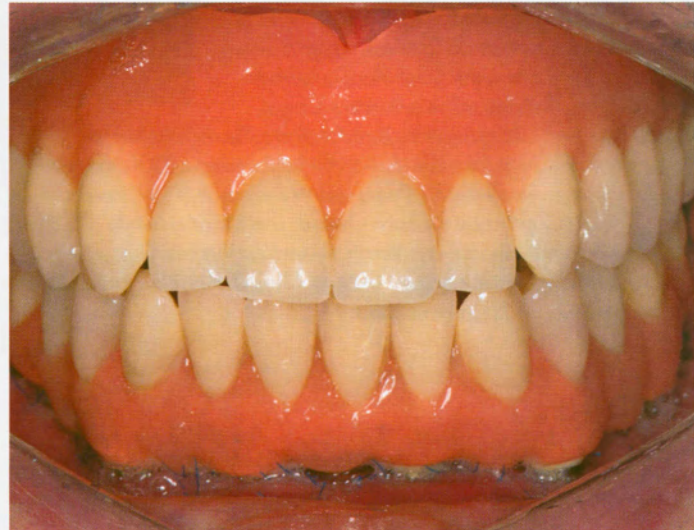

Abb. 97 Schlussbissansicht (1 Monat)

### Kontaktadresse

IMZ Arbeitsgemeinschaft  
Talstraße 23  
70794 Filderstadt

r.nagel@kirschackermann.com  
Fon +49 711 70881 55


Die Einbindung des Camlog Guide Systems in das Backward Planning-Konzept ermöglicht eine implantatgetragene Sofortversorgung. So kann den Wünschen der Patienten nach einer „unterbrechungsfreien“ Kaufunktion Rechnung getragen werden. Voraussetzungen sind eine präzise Planung mit Hilfe des Computertomogramms und die exakte Übertragung auf Klinik und Labor.

Erste Untersuchungen der Präzision durch die Überlagerung des prä- und postoperativen Computertomogramms haben eine translatorische Abweichung von 0,35 mm und eine Winkelabweichung von 3,18° im Mittel ergeben. □



## Über die Autoren

Dr. Axel Kirsch war Oberarzt an der Abteilung für Mund-, Kiefer- Gesichtschirurgie der Albert-Ludwigs-Universität (Freiburg) und hat sich nach seiner Anerkennung zum Fachzahnarzt für Oralchirurgie 1974 in eigener Praxis in Filderstadt niedergelassen. In den 1970er Jahren war er maßgeblich an der Entwicklung des IMZ-Implantatsystems beteiligt. Die Entwicklung des Camlog Implantatsystems in den 1990er Jahren basiert auf seinen experimentellen, klinisch-wissenschaftlichen Aktivitäten und Erkenntnissen auf dem Gebiet der oro-maxillofazialen Implantatprothetik. Dr. Axel Kirsch hat Gastprofessuren an verschiedenen Universitäten in den USA und in Japan inne. Er ist Autor internationaler Publikationen und international als Referent bekannt.



Dr. Karl-Ludwig Ackermann ist Fachzahnarzt für Oralchirurgie und seit 1980 auf dem Gebiet der oro-maxillofazialen Implantologie tätig. Er ist anerkannter Spezialist für Parodontologie der EDA (European Dental Association) und in Gemeinschaftspraxis mit Dr. Axel Kirsch in Filderstadt tätig, wo seine umfangreiche klinische Expertise die Entwicklung des Camlog Implantatsystems mitprägte. Seine Hauptarbeitsgebiete sind orale Rehabilitationen, Parodontologie, präprothetische Chirurgie und Implantatprothetik. Dr. Ackermann ist Mitglied im Vorstand der Deutschen Gesellschaft für Implantologie (DGI) und Lehrbeauftragter der Akademie für Praxis und Wissenschaft (APW) innerhalb der Deutschen Gesellschaft für Zahn-, Mund- und Kieferheilkunde (DGZMK). Er ist an verschiedenen Universitäten im In- und Ausland als Gastprofessor bzw. -dozent tätig. Dr. Ackermann ist Autor internationaler Publikationen und international als Referent bekannt.



ZA Rainer Nagel studierte an der Universität Kiel (Examen 1985). Von 1983 bis 1985 hatte er eine Nebentätigkeit am Heinrich-Hammer-Institut, Kiel. 1985 sammelte er Erfahrung als Assistent in der prothetischen Abteilung (Prof. KH Körber). In den Jahren 1986/87 war Nagel Ausbildungsassistent an der Praxis Dres. Kirsch/Ackermann, Filderstadt. Danach ließ er sich 1987 in einer eigenen Praxis in Bremen nieder. Rainer Nagel ist seit 1985 frei tätig in den Bereichen der Dokumentation, der Vortragsunterstützung und der Datenverarbeitung. Außerdem ist er Autor auf dem Gebiet der Implantologie und Verfasser von Anwendungsmanualen.



Ztm. Gerhard Neuendorff ist seit 1979 Leiter der Dr. Kirsch Dentaltechnik GmbH in Filderstadt. An der labortechnischen Weiterentwicklung des IMZ-Implantatsystems war er maßgeblich beteiligt. Die Meisterprüfung legte er 1985 in Stuttgart ab. Die Entwicklung des Camlog Implantatsystems hat er von Anfang an begleitet und im Bereich Zahntechnik geprägt. Ztm. Neuendorff ist ein anerkannter Experte auf den Gebieten präprothetische Planung, Implantatprothetik, Titanverarbeitung, Galvanotechnik und vollkeramische Restaurationstechniken. Er ist Autor internationaler Publikationen und international als Referent bekannt.



## Produktliste

Implantatsystem	Camlog	Camlog Vertriebs GmbH
Befestigungskleber	Panavia F 2.0	Kuraray Europe GmbH
Planungssystem	implant3D	med 3D GmbH
Abformmasse	Hydrocolloid	Dux Dental
Kunststoffzähne	Genios	DeguDent GmbH
CT	Light Speed 16	GE Medical Systems

## Literatur

- Ackermann K-L, Frank E: Implantatprothetik \_ Erweiterte Befunderhebung und Diagnostik. wissen kompakt 1 (2008), Springer Medizin Verlag.
- Ackermann K-L, Kirsch A, Focke A, Mozer D, Nagel R, Neuendorff G, Schär A, Wagner B: CAMLOG Compendium 2 Prothetik, Thieme Verlagsgesellschaft Stuttgart (2005).
- Bahat O, Fontanesi RV, Preston J: Reconstruction of the hard and soft tissues for optimal placement of osseointegrated implants. Int J Periodontics Restorative Dent. 1993; 13(3):255-75.
- Chee WW, Donovan TE: Treatment planning and soft tissue management for optimal implant aesthetics. Ann Acad Med Singapore. 1995 Jan; 24(1):113-7.
- Cordaro L, Torsello F, Ercoli C, Gallucci G: Transition from failing dentition to a fixed implant-supported restoration: a staged approach. Int J Periodontics Restorative Dent. 2007 Oct; 27(5):481-7.
- Duello GV: The utilization of an interdisciplinary team approach in esthetic, implant, and restorative dentistry. Gen Dent. 2004 Mar-Apr; 52(2):116-9.
- Edinger D, Kahler E, Hilgers R: Untersuchung der Rotationspassgenauigkeit. BDIZ EDI konkret (2007) 2:68-71.
- el Askary A el-S: Esthetic considerations in anterior single-tooth replacement. Implant Dent. 1999; 8(1):61-7.
- Elian N, Ehrlich B, Jalbout ZN, Classi AJ, Cho SC, Kamer AR, Froum S, Tarnow DP: Advanced concepts in implant dentistry: creating the "aesthetic site foundation". Dent Clin North Am. 2007 Apr; 51(2):547-63, xi-xii.
- Garber DA, Belsler UC: Restoration-driven implant placement with restoration-generated site development. Compend Contin Educ Dent. 1995 Aug; 16(8):796, 798-802, 804.
- Hahn JA: Surgical and prosthetic concepts for optimal aesthetics: a case report. Int J Dent Symp. 1995;3(1):44-7.
- Kirsch A, Neuendorff G, Ackermann K-L, Nagel R, Dürr W: Die Camlog-Verbindung. Voraussetzung für ein zuverlässiges implantatprothetisches Behandlungskonzept der Zahn-für-Zahn-Restauration. Quintessenz 50, 1-18 (1999).
- Kirsch A, Dürr W, Neuendorff G, Ackermann K-L, Nagel R: Das Camlog-Implantatsystem. Interdisziplinär J Proth Zahnheilk 2, 352-360 (1999).
- Kirsch A, Ackermann K-L, Neuendorff G, Nagel R: Neue Wege in der Implantatprothetik. Interdisziplinär J Proth Zahnheilk 2 (1999).
- Kirsch A, Ackermann K-L, Nagel R, Neuendorff G, Focke A, Mozer D, Schär A, Wagner B: el Askary A el-S: Esthetic considerations in anterior single-tooth replacement. Implant Dent. 1999; 8(1):61-7.
- Lee EA, Jun SK: Achieving aesthetic excellence through an outcome-based restorative treatment rationale. Pract Periodontics Aesthet Dent. 2000 Sep; 12(7):641-8; quiz 650.
- Lee EA, Jun SK: Aesthetic design preservation in multidisciplinary therapy: philosophy and clinical execution. Pract Periodontics Aesthet Dent. 2002 Sep; 14(7):561-9; quiz 570.
- Lee EA, Jun SK: Management of complex implant aesthetics: ensuring restorative design continuity with a comprehensive outcome-based strategy. Pract Periodontics Aesthet Dent. 2001 Sep; 13(7):515-23; quiz 524.
- Nagel R, Ackermann KL, Kirsch A: Sofortimplantation und Sofortbelastung. Das Einzelzahn-Sofortimplantat mit provisorischer Versorgung. ZMK Magazin für Zahnheilkunde 2001; 17(1-2):20-23
- Nishimura RD, Beumer J 3rd, Perri GR, Davodi A: Implants in the partially edentulous patient: restorative considerations. Oral Health. 1998 Oct; 88(10):19-20, 23-4, 27-8.
- Reinert M, Geis-Cerstorf J: Vergleichende Untersuchung zur Passgenauigkeit von prothetisch-zahntechnischen Komponenten verschiedener Implantatsysteme. Deutsche Zahnärztliche Zeitschrift (2007) 62:668-674.
- Rose LF, Salama H, Bahat O, Minsk L: Treatment planning and site development for the implant-assisted periodontal reconstruction. Compend Contin Educ Dent. 1995 Aug; 16(8):726, 728, 730 passim; quiz 742.
- Saadoun AP, Le Gall MG, Touati B: Current trends in implantology: part II-treatment planning, aesthetic considerations, and tissue regeneration. Pract Periodontics Aesthet Dent. 2004 Nov-Dec; 16(10):707-14; quiz 716.
- Salama H, Garber DA, Salama MA, Adar P, Rosenberg ES: Fifty years of interdisciplinary site development: lessons and guidelines from periodontal prosthesis. J Esthet Dent. 1998; 10(3):149-56.
- Tischler M: Dental implants in the esthetic zone. Considerations for form and function. N Y State Dent J. 2004 Mar; 70(3):22-6.
- Vlassis JM, Lyzak WA, Senn C: Anterior aesthetic considerations for the placement and restoration of nonsubmerged endosseous implants. Pract Periodontics Aesthet Dent. 1993 Dec; 5(9):19-27; quiz 29.
- Yanase RT: Prosthodontic treatment planning: current practice, principles, and techniques. J Calif Dent Assoc. 2003 Apr; 31(4):311-4.