

Dreidimensional und schienenengeführt

Sicherheit und prothetische Präzision

In der oralen Implantologie ist heute eine präzise präoperative Planung sowohl der Implantatinsertion, als auch der prothetischen Versorgung die wichtigste Grundlage einer erfolgreichen Rehabilitation des implantatprothetisch zu versorgenden Patienten. Die radiologischen Daten können durch moderne dreidimensionale Aufnahmetechniken wie die Digitale Volumetomographie bei sehr niedriger Strahlenbelastung und ausgezeichneter Bildgenauigkeit gewonnen und mit verschiedenen Softwareprogrammen bearbeitet werden. Konnte bisher nur die Position der Implantatschulter oder die Achse der Bohrung in die klinische Anwendung umgesetzt werden, so ist es heute möglich, die im Vorfeld der Operation am Computer bestimmte Implantatposition exakt dreidimensional in den Operationssitus zu übertragen. Eine so geplante Behandlung kann schnell, minimal invasiv und vor allem vorhersagbar durchgeführt werden. Dies steigert die Qualität sowohl des chirurgischen Eingriffes, wie auch die der prothetischen Versorgung. Wichtigster Punkt aus zahnärztlicher Sicht bleibt aber die zuverlässige Möglichkeit der Kontrolle der gesamten System-Genauigkeit, die mit der Führung der gesamten Insertion des Implantates an Bedeutung gewinnt und zentraler Punkt im erfolgreichen Einsatz schienenengeführter Navigation bleibt.



Interaktive
Lerneinheit mit zwei
Fortbildungspunkten
nach den Richtlinien der
BZÄK-DGZMK unter
www.dental-online-community.de

Indizes: 3D-Navigation, Implantatprothetik, laborgefertigte Schienen, Schienenengeführte Implantation, stereolithographisch hergestellte Schienen

Ein Beitrag von Dr. Pascal Marquardt, Hamburg

Dreidimensionale Diagnostik

Grundlage für die schablonengeführte Implantatinsertion ist die dreidimensionale Röntgendiagnostik. Zweidimensionale Aufnahmen können zu eingeschränkten diagnostischen Aussagen führen. Heute stehen mit strahlenreduzierten Computertomographen (CT) und mit modernen digitalen Volumetomographen (DVT) genaue und strahlungsarme Geräte zur Verfügung. Einige Autoren berichten, dass für die orale Implantologie klinisch relevante Strukturen wie der Nervus alveolaris inferior sowohl bei der konventionellen Computertomographie, wie auch bei der Volumetomographie gleich gut zu beurteilen sind [1 bis 4]. Bei Untersuchungen zur Strahlenbelastung konnten Schulze *et al.* 2004 [5] bei der Anwendung eines DVT eine absorbierte Dosis von einem Drittel der Dosis eines Spiral-CT's feststellen. Die effektive Dosis eines modernen DVT Scanners (zum Beispiel Newtom 3G, Newtom AG) wird mit etwa 56,5 µSv beschrieben [6]. Im Vergleich zur konventionellen, zweidimensionalen Panoramaschichtauf-

nahme erzeugt ein DVT somit bei entsprechender Geräteeinstellung lediglich eine 2- bis 4- fach höhere Strahlendosis. Dies stellt eine ideale Grundlage zur geführten Implantation dar.

Digitale Planung

Mit digital gestützten Diagnostiksystemen und deren Umsetzung auf Grundlage von dreidimensionalen Datensätzen der Knochenstruktur ist es möglich, die beiden zentralen Aspekte – exakt geplante prothetische Ideallösung und anatomische Gegebenheit – zu vereinen. Die generierten Daten werden im DICOM-Format (Digital Imaging and Communications in Medicine) zur Darstellung, Analyse und zur späteren Verarbeitung genutzt [7 bis 13]. So kann bereits vor dem operativen Eingriff das Knochenangebot im prothetisch relevanten Kieferabschnitt analysiert und dem Patienten die individuelle Behandlungsplanung anschaulich am Computer

Abb. 1

Die durch Vorwalltechnik auf Basis des diagnostischen Wax-up hergestellte Röntgenschiene. Kennzeichnend sind die mit Barrium sulfat angereicherten Zähne, der Steckbaustein zur Referenzierung und zwei Guttapercha-Sicherheitsmarker

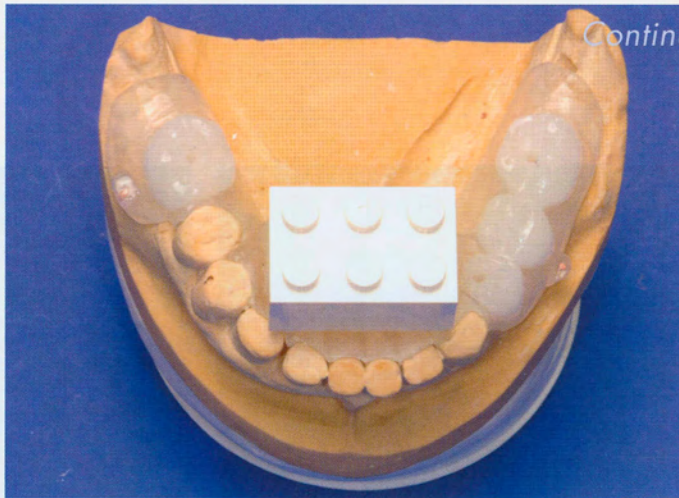


Abb. 3

Der Sitz der laborgefertigten Schiene kann jederzeit im Mund des Patienten durch eingebrachte Sichtfenster kontrolliert werden. Somit ist eine reproduzierbare Positionierung während der Röntgenaufnahme und während des chirurgischen Eingriffs gewährleistet



Abb. 2

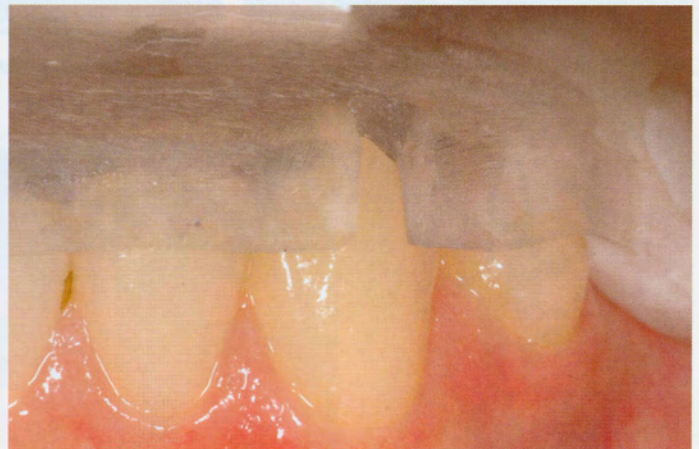
Lieferzustand einer stereolithographisch hergestellten Schiene. Eine exakte, der Röntgenschiene entsprechende Positionierung ist nicht zu erreichen

dargestellt werden. Bestehende Risiken können ohne chirurgische Intervention diagnostiziert werden, dadurch kann die Behandlung vorhersagbar durchgeführt werden.

Ein funktionelles und ästhetisches Set-up bildet die Basis für die prothetische und chirurgische Rehabilitation (Backward Planning) [11, 12]. Für die dreidimensionale Aufnahme wird das Set-up mit röntgenopaken Zähnen in den Patientenmund übertragen. So kann die Implantatposition während der Planung am Computer optimal an die prothetische Situation angepasst werden. Notwendige Knochenaufbauten können geplant oder eventuell durch ein geschicktes Positionieren des Implantates vermieden werden. Falls gewünscht kann ein Sofortprovisorium im Vorfeld der Operation angefertigt und nach Insertion der Implantate ohne wesentliche Nacharbeit eingegliedert werden.

Chirurgische Führungsschienen

Derzeit sind verschiedene Softwareprogramme auf dem Markt. Durch unterschiedliche Techniken ermöglichen sie eine Umsetzung der präoperativ geplanten Position des Implantates. Die Übertragung der Implantatposition erfolgt durch eine chirurgische Führungsschiene. Hierbei wird zwischen stereolithographisch in einer zentralen Produktionsstelle hergestellten Schienen und mechanisch vom Zahntechniker angefertigten Schienen unter-



chieden. Zur Herstellung stereolithographischer Schienen wird die Röntgenschiene mit dem 3D Röntgengerät eingescannt. Nach der virtuellen Positionierung der Implantate werden vollautomatisch die entsprechenden Hülsen digital integriert und die Schiene dreidimensional ausgedruckt [14]. Bei mechanisch gefertigten Schienen bringt der Zahntechniker die gewünschten Führungshülsen über einen Positionierer in die von ihm hergestellte und auf Passung überprüfte Röntgenschiene. Dadurch können mögliche Fehlerquellen eliminiert werden, was die Genauigkeit eines solchen Systems deutlich steigert. Zur Herstellung laborgefertigter Führungsschienen (CeHa imPlant powered by med3D, C. Hafner) wird anhand des diagnostischen Set-up eine Röntgenschiene hergestellt, welche der Patient während der dreidimensionalen Röntgenaufnahme trägt (Abb. 1). Die genaue Übertragung der geplanten Implantatposition ist wesentlich von der exakten Passung der Schiene abhängig. Ungenauigkeiten wie sie bei der Herstellung stereolithographischer Schienen (durch die digitale Reproduktion der Diagnostikschiene und deren dreidimensionalen Ausdruck) entstehen können, werden vermieden (Abb. 2). Diese spielen aufgrund der Resilienz der Gingiva beim zahnlosen Patienten eine untergeordnete Rolle. Bei teilbezahnten Patienten ist die passgenaue Röntgenschiene jedoch entscheidend für die Genauigkeit (Abb. 3). Zudem sind laborgefertigte Schienen im Vergleich zu stereolithographischen Schienen preiswerter [13].




Abb. 4 Überlagerung des digitalen Steckbausteines mit dem eingescannten Baustein

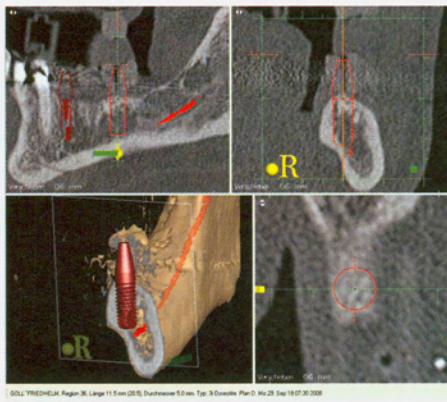
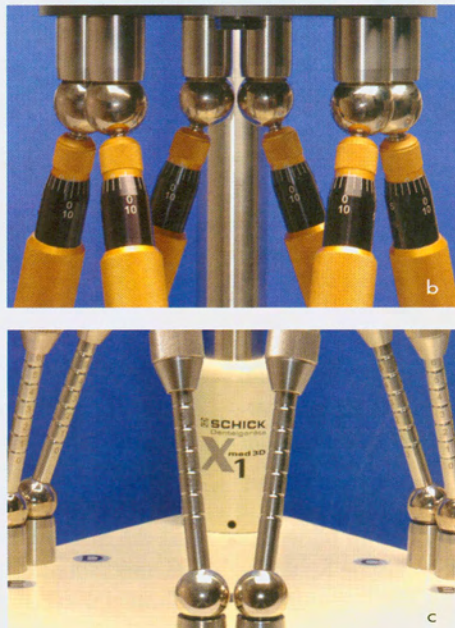
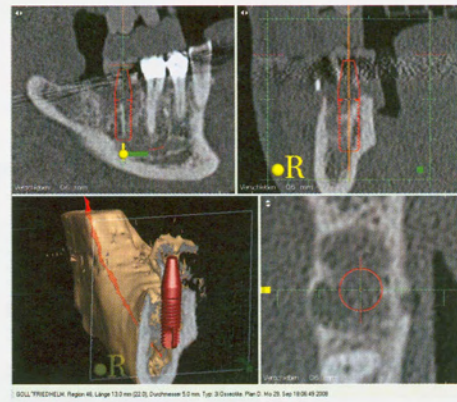


Abb. 5 und 6 Prothetisch orientierte Planung der Implantatpositionen



Position: 36		
Tube 3,5 mm		
A	8	0,84
B	10	6,64
C	6	8,94
D	4	9,74
E	10	9,31
F	9	5,01
ok ?		
ok ?		d

Abb. 7 a bis d Die von der Software ermittelten Werte werden vom Zahntechniker in den Positionierer manuell übertragen

Übertragung der Daten

Die im Set-up aufgestellten Zähne werden mittels Vorwalltechnik in Zähne aus mit einer Bariumsulfat-Mischung versehenen Kunststoff überführt. Der eingebaute Steckbaustein fungiert als Anhaltspunkt für die Software. Zudem sind im Bereich der zu inserierenden Implantate kleine Guttaperchamarker eingelassen, die zur Überprüfung der Systemgenauigkeit dienen. Nach der Anfertigung des dreidimensionalen Datensatzes mit DVT oder konventionellem CT werden die Daten an den behandelnden Zahnarzt übermittelt und in die Software geladen. Sie stehen nun zur Bearbeitung zur Verfügung. Um einen genauen Referenzpunkt zu haben, muss der digitale Steckbaustein mit dem eingescannten Stein überlagert werden (Abb. 4). Das Auffinden der Unterkiefernerve wird durch eine halbautomatische Nerv-Detektion erleichtert.

Nun können die Implantate an der prothetisch optimalen Position geplant werden (Abb. 5 und 6). Nach Abschluss der Planung ermittelt die Software Daten, die auf den Positionierer übertragen werden (Abb. 7). Im Labor werden die zum jeweiligen Implantatsystem zugehörigen Bohrhülsen mit Kunststoff in die Schiene einpolymerisiert (Abb. 8 bis 10). Die in der Software gekennzeichneten Sicherheitsmarker müssen dabei exakt mit den angegebenen Einstellungen im Positionierer übereinstimmen (Abb. 11 und 12). Abweichungen sind ein Zeichen für mögliche Bewegungsartefakte des Patienten während der Röntgenaufnahme. Zur Überprüfung der genauen Positionierung der Führungshülsen dient ein spezieller Ausdruck (Kontrollbrett) (Abb. 13 bis 15). Ohne diesen Kontrollmechanismus birgt eine schienengeführte Implantation ein erhebliches Sicherheitsrisiko.

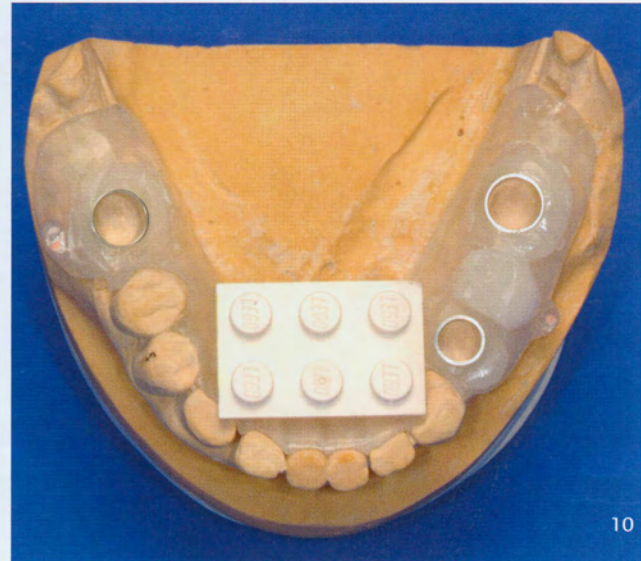


Abb. 8 und 9
Die gewünschten
Führungshülsen werden
in die Schiene
einpolymerisiert

Abb. 10 Die fertige
chirurgische Führungs-
schiene auf Basis der
Röntgenschiene

Abb. 11 und 12
Die von der Software
gekennzeichneten Positi-
onen der Sicherheitsmar-
kern müssen exakt im
Positionierer getroffen
werden. Hier kann die zu
erwartende Genauigkeit
des Systems abgelesen
werden

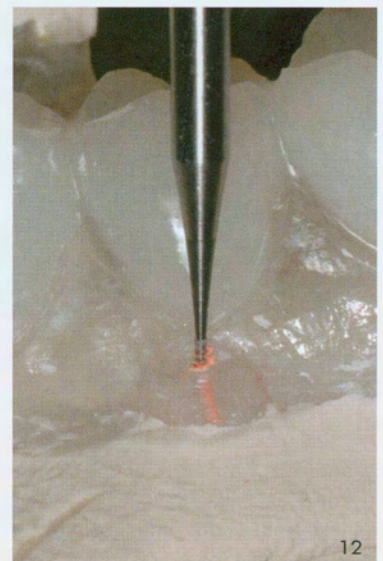
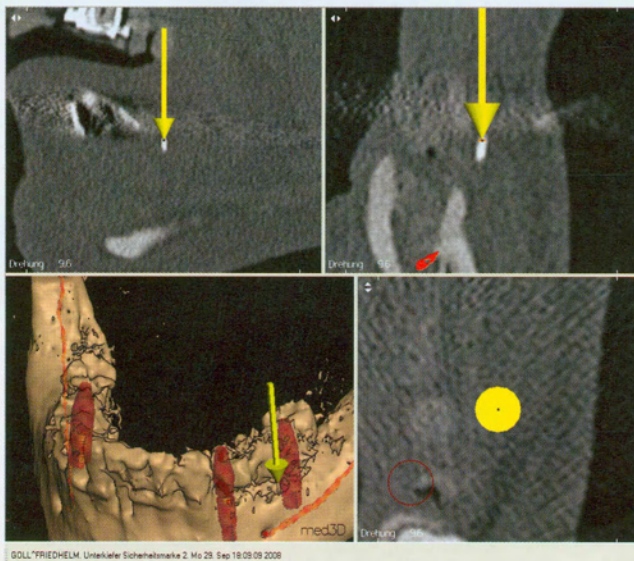




Abb. 13 bis 15
Überprüfung der
einpolymerisierten
Hülsen durch den
Kontrollausdruck



Patientenname: FRIEDHELM 14	
Schulname: Unterkiefer, Plan A + 194/1023	
Geplante Zentrals. Patient ID: M.25. Oct 18.55.37 2008	
Defin. 3D Planung (verriegelt): C:Impar3D-Platten	
Defin. Name und -version: M. Oct 25 2008 18.58.20	
Oper. Planungsdatum (implant): - von Bragg -	
Gepl. Ort: -	
Radio: -	
Impl. Größe: -	
Impl. Hersteller: -	
Zentralsch.: -	

Aufbau mit insgesamt 4 Basisteilen:	
Platten (an G1 Isotag)	
Steckbohrer:	
Platten (an Schneidbohrer)	
Freistähle:	
Positionen der Bohrlöcher: <input type="checkbox"/> Isotag <input type="checkbox"/> Isotag	
Defin. Unterschrift:	

med3D
IMPLANTOLOGY
med3D GmbH
Lutherstr. 59
D-49129 Hildesheim
Tel.: +49-521-802790
www.med3D.de



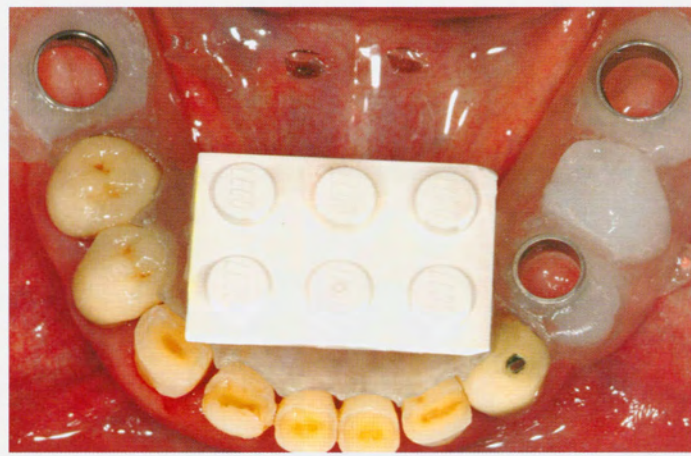
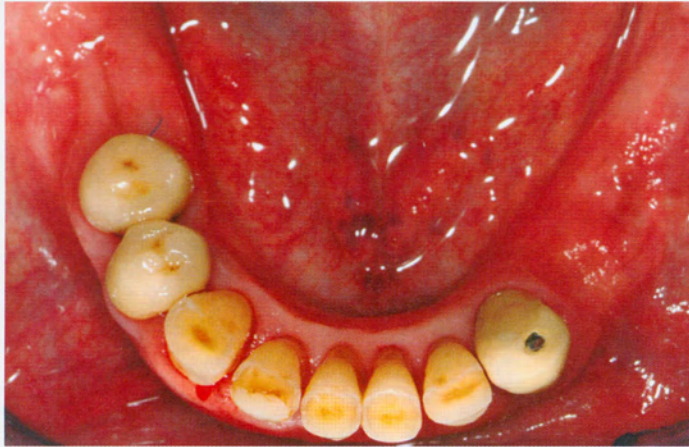


Abb. 16 und 17
Die klinische Ausgangssituation des Patienten und die eingesetzte chirurgische Führungsschiene

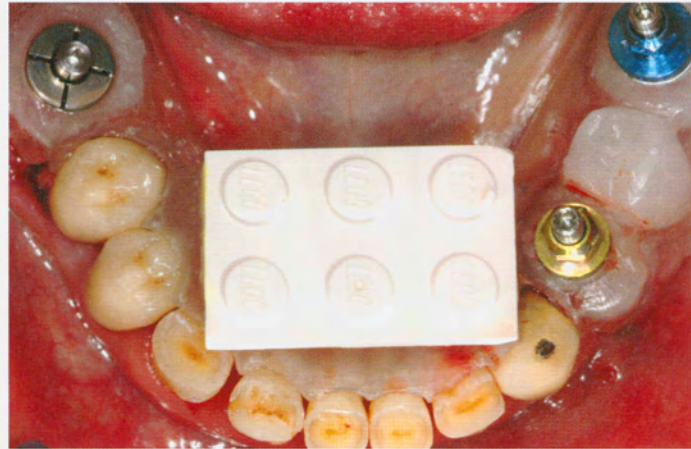



Abb. 18 und 19 Das verwendete Bohrer-Hülensystem und die fertig inserierten Implantate

Patientenfall 1

Die klinische Ausgangssituation eines 68-jährigen Patienten zeigt acht Wochen nach Exzision der Molaren eine beidseitig verkürzte Zahnreihe im Unterkiefer (Abb. 16 und 17). Bei der Eingliederung der Führungsschiene muss auf den exakten Sitz geachtet werden. Es werden drei Führungshülsen (Guided Sleeves, Nobel Biocare) integriert. Durch den Einsatz weiterer Hülsen in die primäre Führungshülse kann die Implantatbett-Aufbereitung geführt werden. Hierzu müssen spezielle, auf das Implantatsystem abgestimmte, überlange Spiralbohrer verwendet werden (Guided Twist Drills, Nobel Biocare). Die Insertion der Implantate ist über Einbringpfosten im jeweiligen Durchmesser möglich (Abb. 18 und 19). Im dritten Quadranten ist aufgrund der ausgezeichneten knöchernen und weichgewebigen Situation eine transgingivale Implantation möglich. Diese verursacht nur minimale postoperative Beschwerden beim Patienten. Zum Erhalt der attached Gingiva wurde vor der Insertion im Bereich des rechten unteren Molaren ein kleiner Mukoperiostlappen gebildet. Ein weiterer Grund zur Lappenbildung war der zum Zeitpunkt der Implantation nur schwer zu prognostizierende

Grad der Reossifikation der Exzisionsalveole (Abb. 20 und 21). Hier ermöglicht das CT nur schwer eine genaue Diagnose des klinischen Bildes. Aufgrund einer notwendigen lateralen Augmentation wurde der Lappen im Anschluss wieder komplett verschlossen. Nach einer Einheilphase von drei Monaten konnten die Implantate mit einem okklusal verschraubten, laborgefertigten Langzeitprovisorium versorgt werden (Abb. 22). Die definitive metallkeramische Versorgung wurde drei Monate später eingegliedert (Abb. 23).

Durch die geführte Implantation konnte diese Rehabilitation unter größtmöglicher Sicherheit und Vorhersagbarkeit minimalinvasiv gehalten werden. Die Lappenbildung im rechten Unterkiefer verdeutlicht die intraoperative Flexibilität eines solchen Systems.

Doch nicht nur die sichere Insertion stellt einen Vorteil gegenüber konventioneller Techniken dar. Bei fortgeschrittener Alveolarkammthrophie kann durch die präzise Übertragung der Implantatposition der vorhandene Restknochen optimal genutzt werden.

Abb. 20

Die Situation nach der Implantatinsertion. Aufgrund der hervorragenden knöchernen und gingivalen Verhältnisse im linken Unterkiefer konnten die Implantate ohne Lappenbildung gesetzt werden. Im rechten Unterkiefer wurde ein minimaler Lappen zum Erhalt der attached Gingiva gebildet

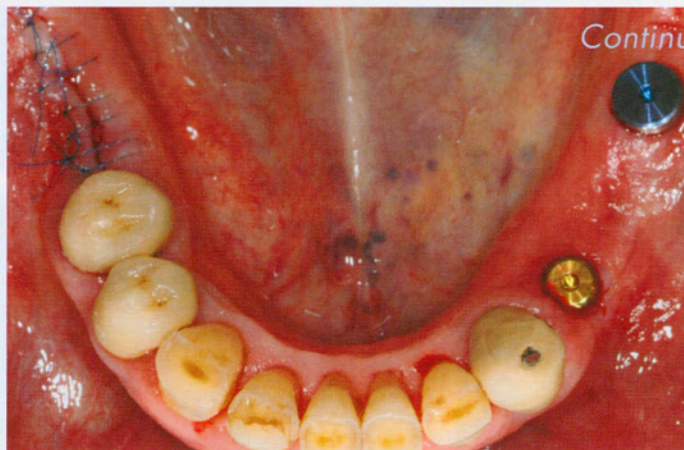


Abb 21a und b

Postoperative Panoramaschichtaufnahme zur Röntgenkontrolle und präoperative Planung in der Panoramafunktion der CeHa imPlant Software

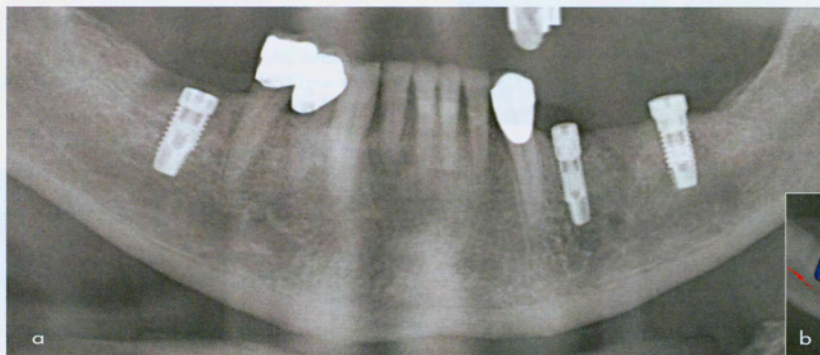


Abb. 22

Die okklusal verschraubten Provisorien

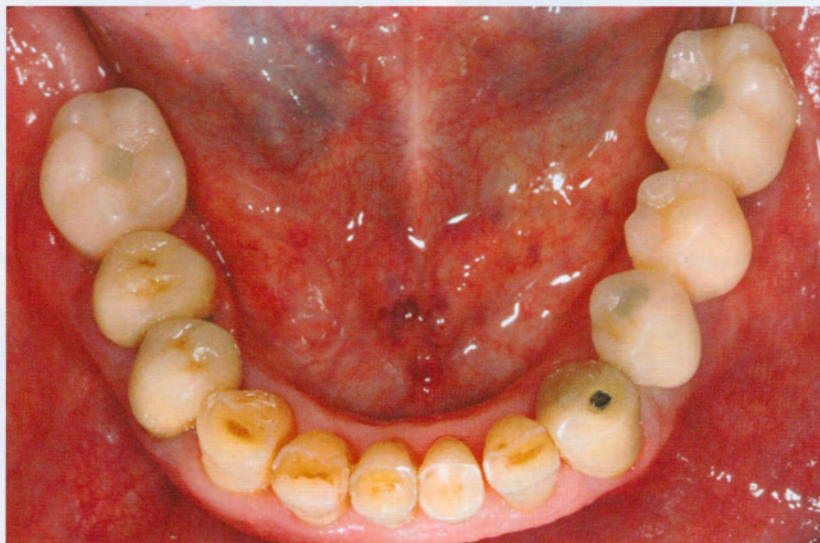
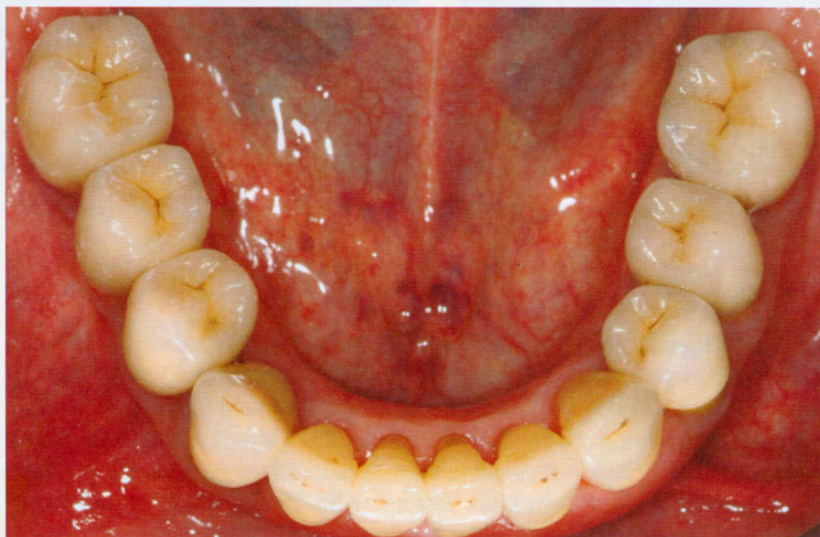


Abb. 23

Die fertige metall- und vollkeramische Versorgung



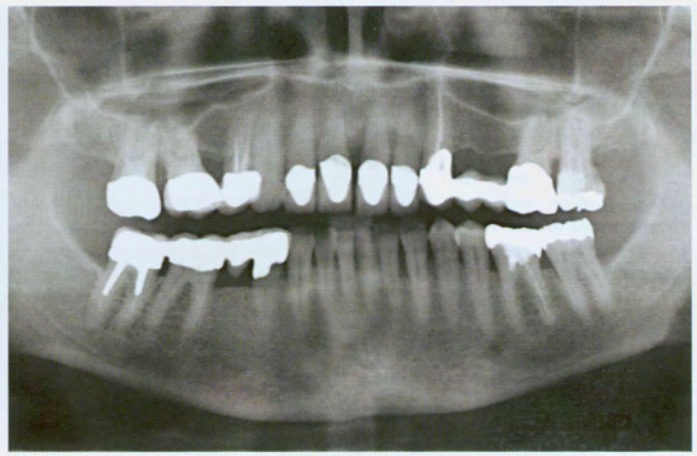
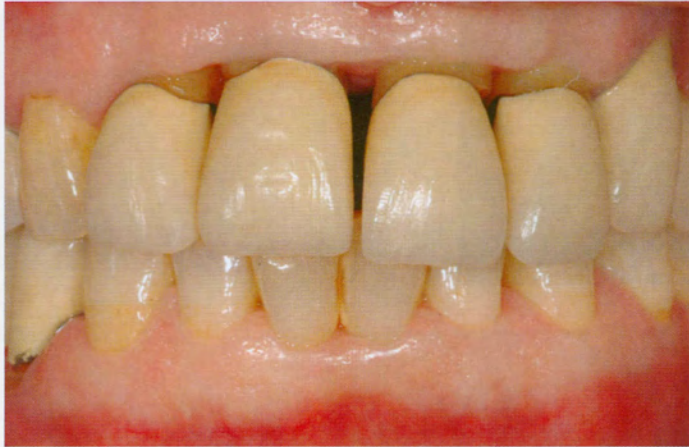

Abb. 24 und 25
Klinische und radiologische Ausgangssituation im Oberkiefer
(anderer Patientenfall)

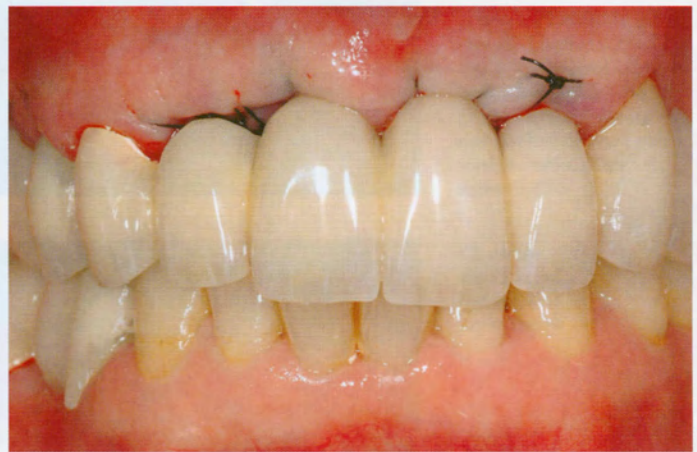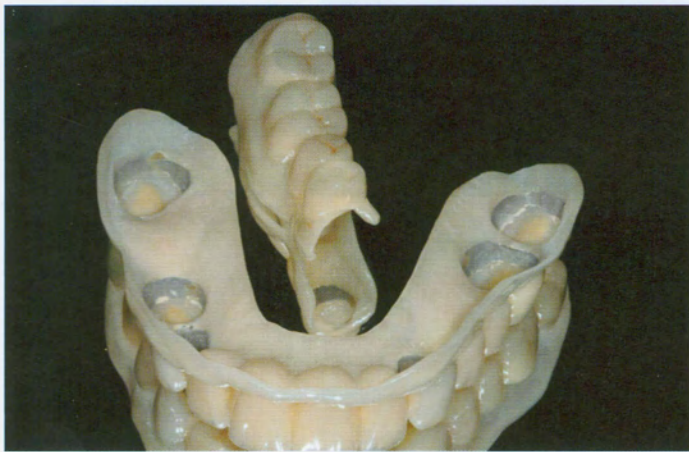


Abb. 26 und 27 Das metallverstärkte Schalenprovisorium wurde unmittelbar nach Extraktion der Oberkieferfrontzähne und Zahn 25 eingegliedert

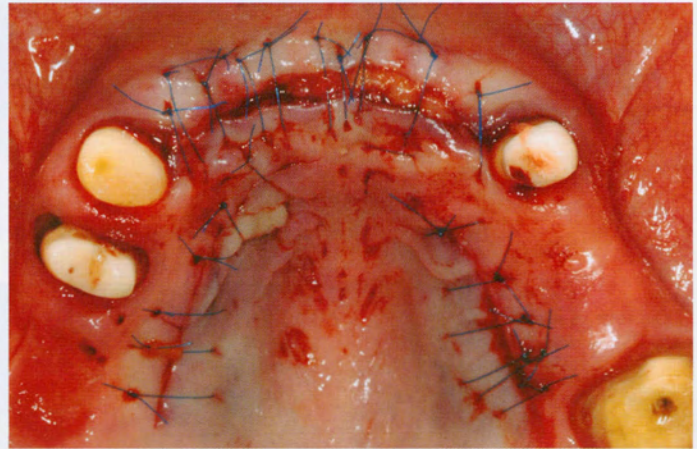
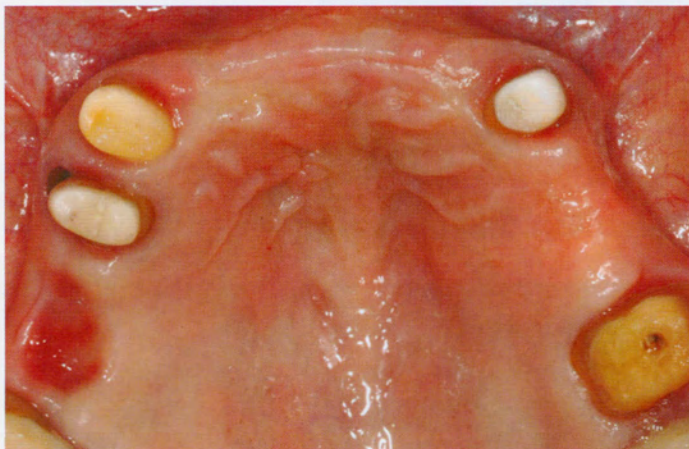

Abb. 28 und 29 Zustand vor und nach weichgewebigen Aufbau nach hartgewebigem Aufbau der Oberkieferfront mit zwei palatinal entnommenen Bindegewebestransplantaten

Patientenfall 2

Die 52-jährige Patientin stellte sich mit fortgeschrittener, chronischer Parodontitis in der Oberkieferfront vor (Abb. 24 und 25). Die Zähne 12 bis 22 (Lockerungsgrad II bis III) waren nicht erhaltungswürdig. Eine kieferorthopädische Extrusion der Zähne war aufgrund der parodontalen Erkrankung und dem starken Entzündungsgrad der Zähne ausgeschlos-

sen. Nach ausführlicher Vorbehandlung im Rahmen des synoptischen Behandlungskonzeptes der Universitätsklinik Freiburg, Abteilung Zahnärztliche Prothetik [15], wurde die Patientin sofort nach der Extraktion mit einem metallverstärkten Langzeitprovisorium versorgt (Abb. 26 und 27). Nach Abheilung des Weichgewebes im Oberkiefer-Frontzahnbereich

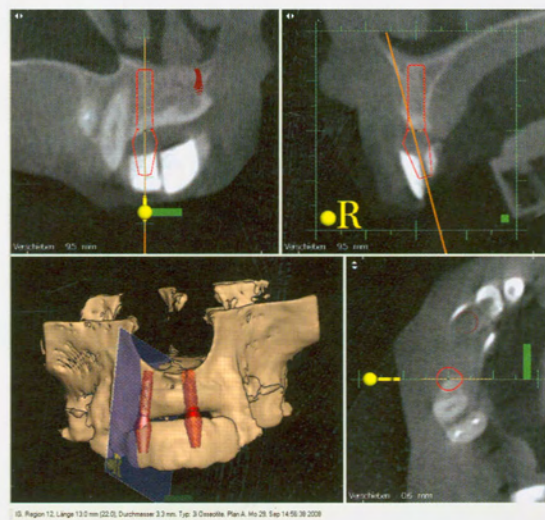
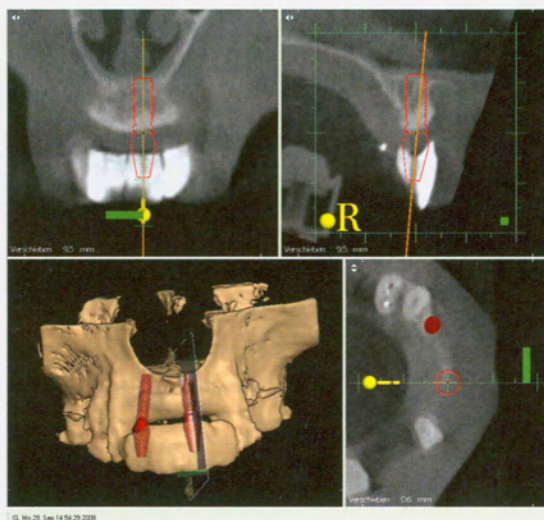
Abb. 30

Radiologische Schiene.
Die Gestaltung der
Barriumsulfatzähne
ermöglichte während
der Operation eine
Referenz

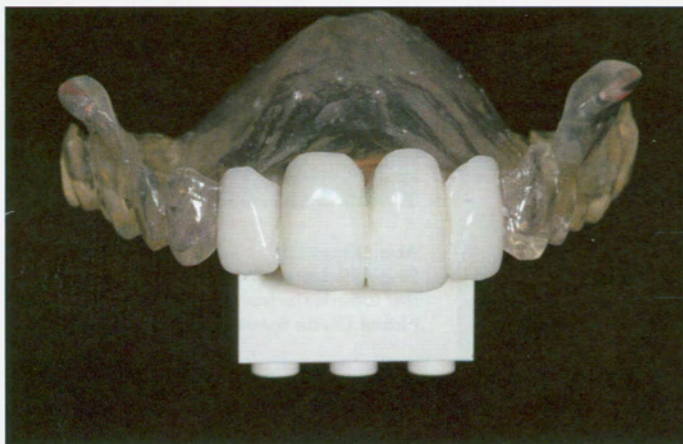

Abb. 31 und 32

Planung in der
CeHa imPlant-Software



musste zunächst ein Kieferkammaufbau mit Knochenersatzmaterial und Eigenknochen durchgeführt werden. Vier Monate nach Abheilung ermöglichte ein weiterer Aufbau mit zwei freien Bindegewebs-transplantaten eine bessere Ausformung der Gingiva zur Aufnahme der Pontics (Abb. 28 und 29). Nach der Einheilung konnten mit der CeHa imPlant-Software die zwei Implantate geplant werden (Abb. 30 bis 32). Die Implantation (Nobel Replace, Nobel Biocare) erfolgte nach Lappenbildung gemäß dem Nobel Guide Protokoll (s.o.). Die osseointegrierten Implantate wurden nach vier Monaten mit einem

neuen Implantatprovisorium versorgt (Abb. 33 bis 39). Sechs Monaten später stellten sich die gingivalen Strukturen stabil dar, so dass die definitive, metallkeramische Versorgung im Ober- und Unterkiefer eingegliedert werden konnte (Abb. 40 bis 43).

Das beschriebene System garantierte in diesem schwierig zu augmentierenden Bereich eine exakt den prothetischen Vorgaben entsprechende Implantatposition. So konnte ein ästhetisch funktionelles und ansprechendes Ergebnis erzielt werden.

Für den Patienten ergeben sich durch die geführte Implantation zahlreiche Vorteile:

- der Eingriff kann minimalinvasiv erfolgen
- im Falle eines ausreichenden Knochenangebotes sowie einer suffizienten Weichgewebssituation kann bei exakt geführter Implantation auf eine Lappenbildung verzichtet werden (lappenloser Eingriff)
- Augmentationen können unter Einhaltung der prothetischen Parameter vermieden oder – falls dennoch notwendig – präoperativ genau geplant werden
- postoperative Beschwerden und unerwartete Komplikationen werden auf ein Minimum reduziert
- ein Langzeitprovisorium kann unmittelbar nach der Operation eingegliedert werden (Sofortversorgungskonzept) [16]

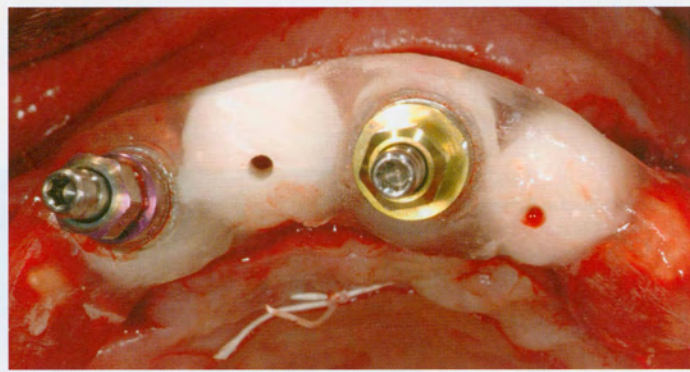
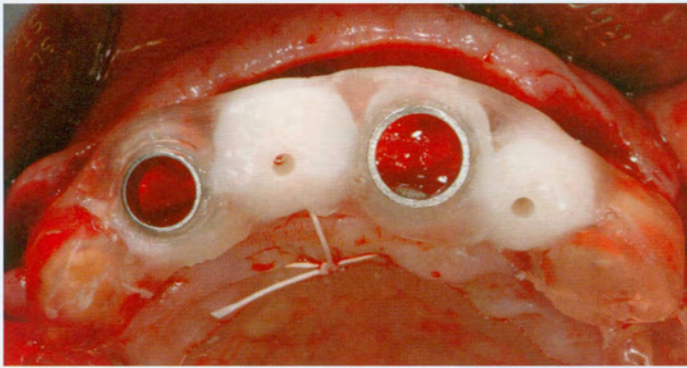


Abb. 33 und 34
Eingliederte Führungsschiene nach Lappenbildung in der Oberkieferfront. Die Implantate wurden mit dem Nobel Guide Bohrer-Hülsen-Set inseriert

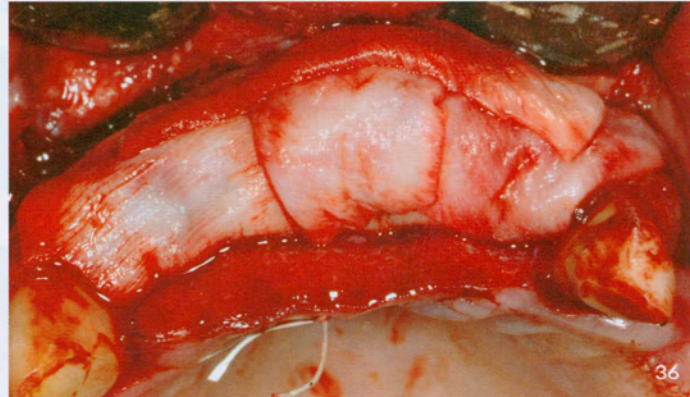
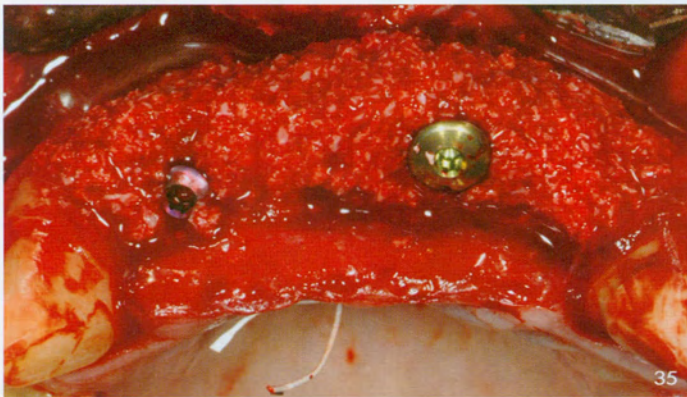


Abb. 35 und 36 Augmentation nach der Implantatinsertion mit bovinem Knochenersatzmaterial und Abdeckung mit einer resorbierbaren Membran

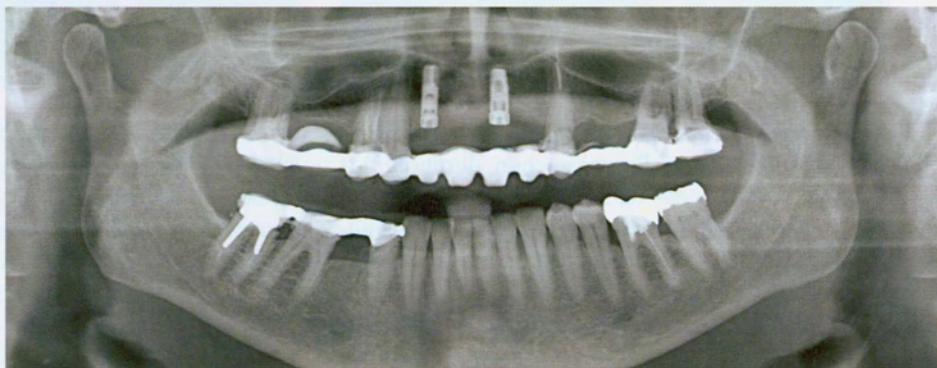


Abb. 37 Postoperative radiologische Kontrolle der Implantate Regio 12 und 21

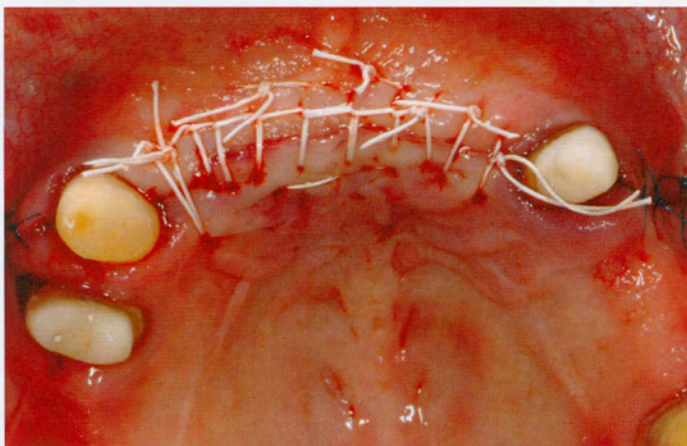


Abb. 38 Der Nahtverschluss

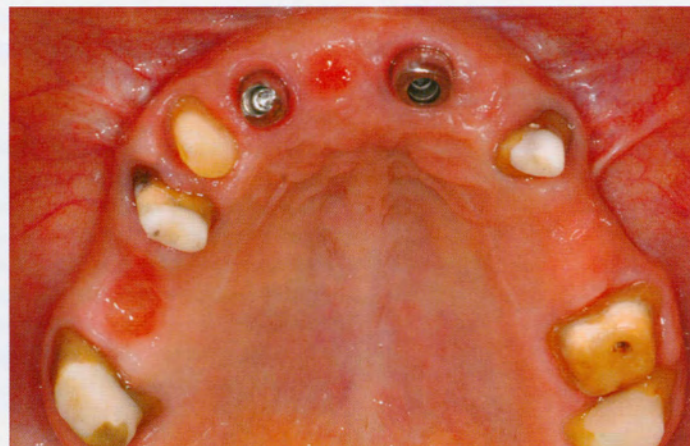


Abb. 39 Die gingivale Situation direkt vor dem Einsetzen der Oberkieferversorgung

Abb. 40
Oberkiefer
Okklusalaufsicht:
Metallkeramische
Restauration

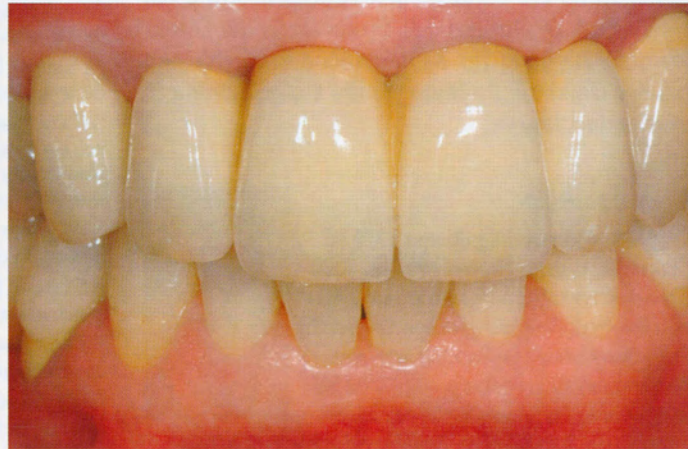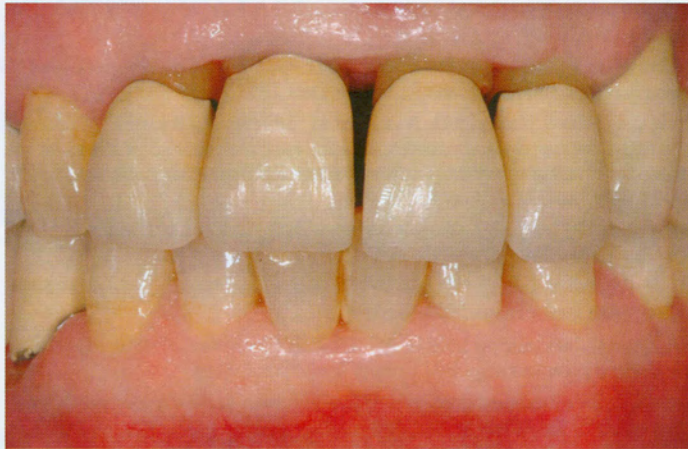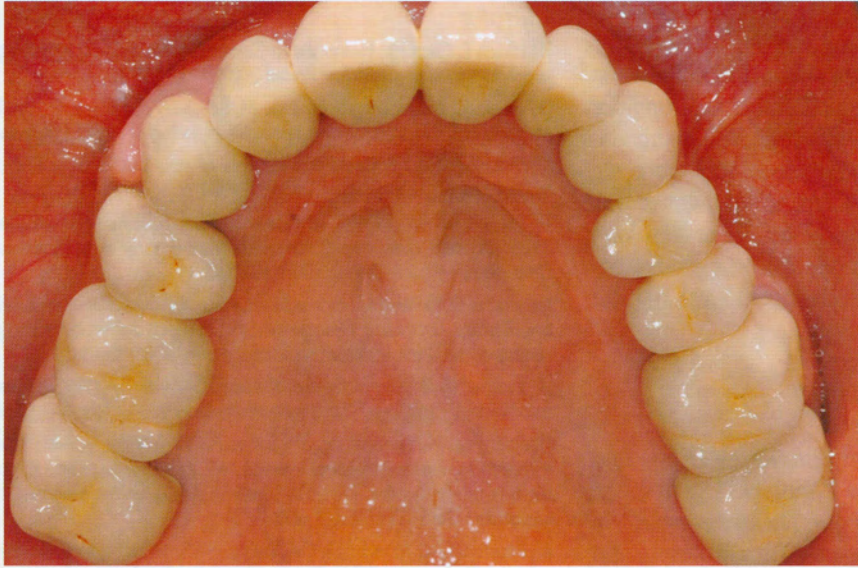


Abb. 41 und 42 Die endgültige Versorgung im Vergleich zur Ausgangssituation

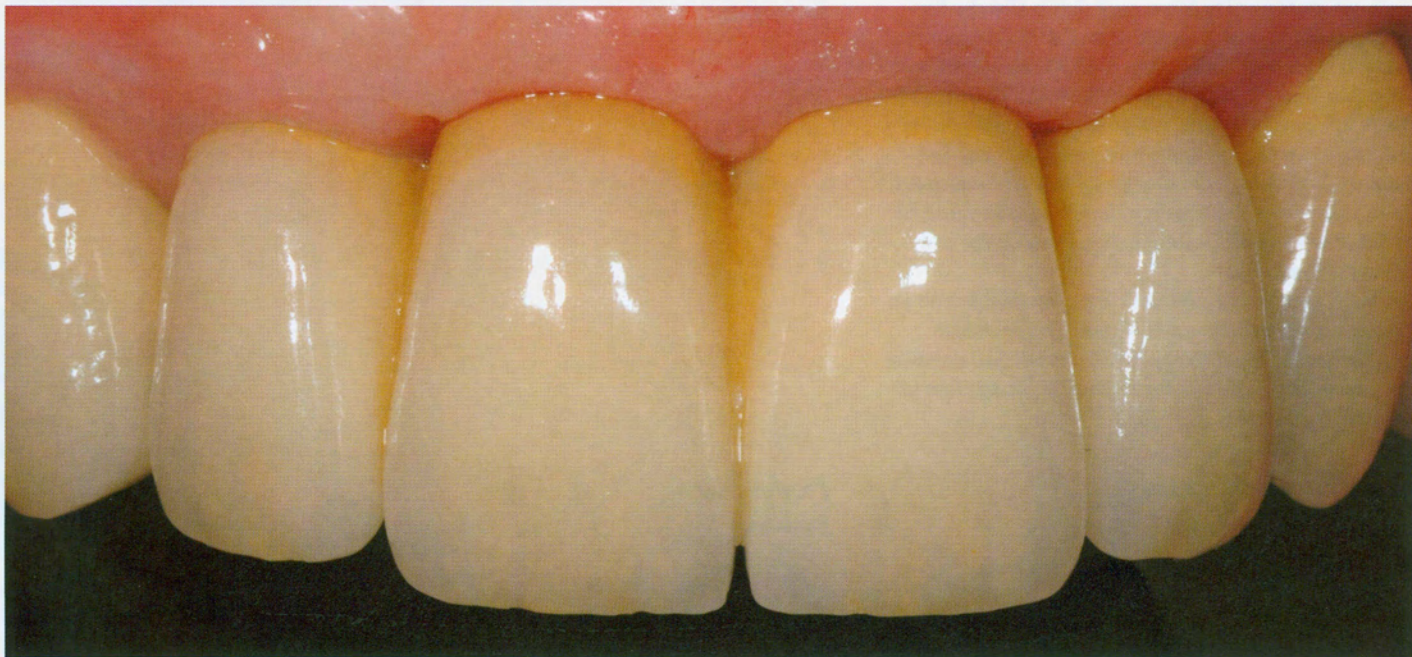

Abb. 43 Die fertige implantatprothetische Versorgung der Oberkieferfront

Schlussfolgerung

Mit einer schienengeführten Implantation sind ein optimales Therapieergebnis und eine Steigerung der Qualität zu erzielen. Die interdisziplinäre Zusammenarbeit ist eine wesentliche Voraussetzung. Ohne ein gut kooperierendes Team (Chirurg, Prothetiker und Zahntechniker) ist trotz modernster Techniken kein Langzeiterfolg möglich. Zentraler Punkt aus zahnärztlicher Sicht bleibt die zuverlässige Möglichkeit der Kontrolle der System-Genauigkeit.

Danksagung

Der Autor bedankt sich bei *Ztm. Karen Urban* und *Ztm. Peter Zech* vom „Das Zahnlabor“ in Wittnau sowie *Ztm. Peter Scherzinger* „Zahnwerkstatt“ in Bötzingen für die gemeinsame Durchführung der Behandlung der vorgestellten Patienten, sowie bei Herrn *Prof. Dr. Dr. h.c. J.R. Strub*, ärztlicher Direktor der Abteilung für Zahnärztliche Prothetik und bei der Uniklinik Freiburg für die Unterstützung in den letzten Jahren. □

Über den Autor

Dr. Pascal Marquardt, geboren 1975 in Saarbrücken, studierte von 1995 bis 2000 Zahnmedizin in Freiburg und erhielt 2001 den Dr. med. dent. der gleichen Universität. Seine Assistenzzeit verbrachte er in einer Praxis ebenfalls in Freiburg. Von 2002 bis 2008 war er als wissenschaftlicher Mitarbeiter in der Abteilung für Zahnärztliche Prothetik in Freiburg (ärztlicher Direktor Prof. Dr. J.R. Strub) tätig. Neben der Patientenbehandlung in der Privatambulanz von Prof. Strub seit 2003 war Dr. Marquardt dort in klinische Forschungsprojekte über dentale Implantate, Sinusaugmentationen und computerunterstützte Implantatplanungen involviert. Von Sommer 2006 bis März 2008 war er neben seiner Arbeit an der Uniklinik zudem in einer Privatpraxis in Freiburg implantatchirurgisch und restaurativ tätig. Seit März 2008 praktiziert Dr. Marquardt in der Privatpraxis für Zahnheilkunde Dr. Michael von Uexküll und der Praxis für Mund-, Kiefer- und Gesichtschirurgie Dres. Konter und Kanehl in Hamburg.

Dr. Marquardt ist Spezialist der Deutschen Gesellschaft für Zahnärztliche Prothetik, sowie Mitglied der deutschen Gesellschaft für Implantologie (DGI) und Mitglied der zweiten Consensus-Conferenz der EAO 2009 für den Bereich geführte Implantation.



Korrespondenzadresse

Dr. Pascal Marquardt
Christoph-Probst-Weg 10
20251 Hamburg
www.dr.pascalmarquardt.de
zahnheilkunde@me.com

Literatur

- [1] Hirsch E, Graf HL, Hemprich A: Comparativ investigation of image quality of three different x-ray procedures. *Dentomaxillofac Radiol* 2003;32:201-211
- [2] Guerrero ME, Jacobs R, Loubele M, Schutyser F, Suetens P, van Steenberghe D: State-of-the-art on cone beam CT imaging for preoperative planning of implant placement. *Clin Oral Invest* 2006;10: 1-7
- [3] Misch KA, Yi ES, Sarment DP: Accuracy of cone beam computed tomography for periodontal defect measurements. *J Periodontol*. 2006;77:1261-6.
- [4] Hilgers ML, Scarfe WC, Scheetz JP, Farman AG: Accuracy of linear temporomandibular joint measurements with cone beam computed tomography and digital cephalometric radiography. *Am J Orthod Dentofacial Orthop*. 2005;128:803-11.
- [5] Schulze D, Heiland M, Thurmman H, Adam G: Radiation exposure during midfacial imaging using 4- and 16-slice computed tomography, cone beam computed tomography systems and conventional radiography. *Dentomaxillofacial Radiography* 2004;33:83-86
- [6] Ludlow JB, Brooks SL, Davies-Ludlow LE, Howerton WB: Dosimetry of 3 CBCT units for oral and maxillofacial radiology. 15th International Congress of Dentomaxillofacial Radiology; OP22, p 53
- [7] Rosenfeld AL, Mandelaris GA, Tariou PH: Prosthetically directed implant placement using computer software to ensure precise placement and predictable prosthetic outcomes. Part 2: Rapid-prototype medical modelling and stereolithographic drilling guides requiring bone exposure. *Int J Periodontics Restorative Dent* 2006;26:347-353
- [8] Rosenfeld AL, Mandelaris GA, Tariou PH: Prosthetically directed implant placement using computer software to ensure precise placement and predictable prosthetic outcomes. Part 3: Stereolithographic drilling guides that do not require bone exposure and the immediate delivery of teeth. *Int J Periodontics Restorative Dent* 2006;26:493-499
- [9] Sarment DP, Al-Shammari K, Kazor CHE: Stereolithographic surgical templates for placement of dental implants in complex cases. *Int J Periodontics Restorative Dent* 2003;23:287-295
- [10] Van Steenberghe D, Glauser R, Blomback U, Andersson M, Schutyser F, Pettersson A, Wendelhag I: A computed tomographic scan-derived customized surgical template and fixed prosthesis for flapless surgery and immediate loading of implants in fully edentulous maxillae: a prospective multicenter study. *Clin Implant Dent Relat Res*. 2005;7 Suppl 1:S111-120.
- [11] Kielhorn J, Schnellbacher K: Treatment planning and immediate restorations: A team approach challenge. *Zahntech Mag* 2005; 9,178-192
- [12] Kötting R, Bolz W, Wachtel H, Zühr O, Hürzeler M: Vermeidung von Augmentation durch Navigation – Eine Fallpräsentation. *Implantologie* 2005;13:397-405
- [13] Mischkowski RA, Zinser M, Neugebauer J, Kübler AC, Zöller JE: Comparison of static and dynamic computed guidance methods in implantology. *Int J Comput Dent*. 2006;9:23-35
- [14] Witkowski S, Lange R: Stereolithographie als generatives Verfahren in der Zahntechnik. *Schweiz Monatszeitschr Zahnmed* 2003; 113:869-878
- [15] Strub JR, Türp JC, Witkowski S, Hürzeler MB, Kern M: Curriculum Prothetik, Quintessenz Verlag, Berlin 1999, 2. Auflage
- [16] Marquardt P, Witkowski S, Strub JR: 3D-Navigatio in der oralen Implantologie. *Eur J Esthet Dent* 2007;2:80-98

Produktliste

Software	CeHa imPlant powered by med3D Nobel Guide Nobel Replace straight groovy	C.Hafner GmbH & Co. Nobel Biocare GmbH Nobel Biocare GmbH
Implantatsystem	Newton 3G Bio-Oss	Newton AG Geistlich Biomaterials Vertriebsgesellschaft mbH
DVT Knochenersatzmaterial	Bio-Gide	Geistlich Biomaterials Vertriebsgesellschaft mbH
Membran		