

Wiederherstellung der verloren gegangenen Sprach- und Kaufunktion durch osseointegrierte Implantate

# 3D-Diagnostik bei Sinusbodenelevation

Ein Beitrag von Dr. Lutz Ritter, Dr. Jörg Neugebauer, Dr. Dr. Daniel Rothamel, Dr. Dr. Timo Dreiseidler, PD Dr. Dr. Robert Mischkowski, Univ.-Prof. Dr. Dr. Joachim E. Zöller, Köln

*Die Anwendung 3D-Bildgebung wie der Computertomographie (CT) oder digitalen Volumentomographie (DVT) kann im atrophien Oberkiefer hinsichtlich der Planung einer Sinusbodenelevation sowie der optimalen Positionierung von Implantaten klinische Vorteile ergeben. Um ein optimales Ergebnis zu erzielen, können, basierend auf einer dreidimensionalen Bildgebung, Implantate exakt am Rechner geplant und mit Hilfe von Navigationsgeräten oder CAD/CAM gefertigten Bohrschablonen am Patienten umgesetzt werden. Entscheidend für die klinische Wertigkeit sind dabei eine benutzerfreundliche Software sowie ein einfacherer klinischer Ablauf. Ziel des Artikels ist die Darstellung der technischen Möglichkeiten sowie die Präsentation der klinischen Anwendung.*

**Indizes:** Sinusbodenelevation, dreidimensionale Bildgebung, computer-unterstützte Implantatplanung, Bohrschablonen, Navigation

Nach Zahnverlust werden osseointegrierte Implantate in zunehmendem Maße genutzt um die verlorengegangene Sprach- und Kaufunktion wiederherzustellen. Bei idealen Verhältnissen kann ein Implantat in den noch vorhandenen Knochen eingebracht werden. Jedoch kann das vertikale und horizontale Knochenangebot durch Atrophie des Alveolarfortsatzes reduziert sein [1]. Im Seitenzahnbereich der Maxilla wird der zur Verfügung stehende Knochen durch die Vergrößerung der Kieferhöhle weiter verringert [2].

Trotz anatomisch ungünstiger Verhältnisse kann durch einen Sinuslift eine Implantatinsertion ermöglicht werden [3, 4]. Um Komplikationen beim Sinuslift zu vermeiden wird eine präoperative radiologische Diagnostik empfohlen, die in der Lage ist die beteiligten anatomischen Strukturen darzustellen [5]. Wichtig sind neben der vorhandenen Restknochenhöhe auch eine etwaige Entzündungssymptomatik im Sinus sowie Septen zu erkennen.

Zur Planung und Analyse der exakten anatomischen Verhältnisse vor dem Sinuslift und der Insertion dentaler Implantate kann heute die dreidimensionale radiologische Diagnostik erfolgreich angewendet werden [6]. Zu den derzeit verfügbaren Techniken zählen die Computertomografie (CT) und die digitale Volumentomografie (DVT), die auch als Kegelstrahl- oder Cone-Beam-CT (CBCT) bezeichnet wird [7].

Sowohl die klassische CT als auch die DVT basieren grundsätzlich auf ähnlichen Rekonstruktionsverfahren. Anstelle des fächerförmigen Röntgenstrahls, der in der klassischen CT das Absorptionsprofil einer Schicht auf einen Zeilendetektor abbildet, wird in der DVT durch einen Kegelstrahl, das Absorptionsprofil eines ganzen Volumens auf einen Flächendetektor abgebildet. Moderne CT Geräte bilden in der Zwischenzeit 64 oder mehr Schichten auf die entsprechende Zahl von Zeilendetektoren gleichzeitig ab, so dass der prinzipielle Unterschied der beiden Verfahren immer kleiner wird.

Die DVT zeichnet sich in der sogenannten „dentalen digitalen Volumentomographie“ neben der kompakteren Bauweise vor allem durch die wesentlich geringere Strahlendosis bei gleichzeitig höherer räumlicher Auflösung gegenüber der klassischen Computertomographie aus. Dieser technische Unterschied bedingt die klinischen Vorteile der DVT in der Zahnmedizin. Gegenüber der klassischen CT wird in der dentalen DVT eine hohe räumliche Auflösung benötigt um feine Strukturen wie Peridontalspalt und Wurzelkanäle beurteilen zu können [8, 9]. Dies sollte nach Möglichkeit ohne zusätzliche Strahlenbelastung gegenüber zum Beispiel einer Panoramaaufnahme oder eines Zahnstatus erfolgen. Gleichzeitig ist die Differenzierung unterschiedlicher Weichteilgewebe, zum Beispiel Fett gegenüber Muskel selten gefordert, so dass ein höherer Rauschanteil



bedingt durch die niedrige Dosis der dentalen DVT akzeptiert werden kann. Diese unterschiedlichen diagnostischen Notwendigkeiten erklären somit auch den grundsätzlich unterschiedlichen Bildeindruck zwischen CT und dentaler DVT, der sich vor allem in der Fähigkeit Oberflächen rekonstruieren zu können, aber auch in der Anfälligkeit gegenüber Metallartefakten widerspiegelt.

## Implantatplanung

Basierend auf dreidimensionale radiologische Bild-daten können heute mit computergestützte Systemen zur Planung von dentalen Implantaten verwendet werden [10 bis 12]. Hierdurch lassen sich der anatomischen Gegebenheiten sowie die Informationen zur geplanten prothetischen Versorgung integrieren und übersichtlich darstellen. Zunächst wird eine prothetische Planung in Form eines konventionelles prothetisches Wax Ups erstellt, welches anschließend in ein aus mit Bariumsulfat dotiertes Aufstellung überführt wird. Die so erstellte Scanschablone wird vom Patienten während des nun folgenden dreidimensionalen Röntgenscans getragen, sodass bei der Betrachtung dessen nicht nur die prothetische Information in Form der röntgendichten Bariumsulfataufstellung zu sehen ist, sondern zusätzlich auch die knöcherne Information erkennbar ist (Abb. 1 und 2). Die Software ermöglicht es dann virtuelle Implantate zu planen, sodass ein optimaler Kompromiss aus prothetischer Anforderung einerseits und anatomischen Gegebenheit andererseits erzielt werden kann (Abb. 3) [13].

Um systemunabhängig und effizient arbeiten zu können sollten für die dentale Implantatplanung folgende Randbedingungen erfüllt sein:

- ❑ Automatische Datenanalyse des Datensatzes und Optimierung auf die zur Implantologie notwendige Knochendarstellung.
- ❑ Darstellung sowohl klassischer CT als auch dentaler DVT Datensätze
- ❑ Einfache und schnelle Handhabung großer Datenmengen, begründet durch die hohe Auflösung der dentalen DVT.
- ❑ Interaktive volumetrische 3D Diagnostik in klassischen Ansichten wie Panorama oder transversalen Schichten.
- ❑ Eine möglichst große Auswahl an Implantaten sollte zur Verfügung stehen Kritische Strukturen wie zum Beispiel canalis mandibularis sollten markierbar sein.
- ❑ Die Planung sollte unabhängig von Metallartefakten oder Rauschen durchführbar sein.
- ❑ Die Planung sollte schnell und eindeutig dokumentierbar sein.

- ❑ Virtuelle Planungen sollten durch Schablonen oder navigiert in die Realität umsetzbar sein.

## Bohrschablonen beziehungsweise Navigation

Um den Besonderen Anforderungen der modernen 3D Bildgebung gerecht zu werden sollten sowohl Bohrerschablonen als auch Navigation [14, 15] unabhängig von Metallartefakten, zum Beispiel verursacht durch die Restbezaahnung, anwendbar sein.

- ❑ Beide Verfahren sollten für möglichst viele Implantatsysteme funktionieren.
- ❑ Sowohl teil- als auch vollständig geführte Chirurgie solle möglich sein.
- ❑ Wenn Schablonen verwendet werden, sollte der sichere Sitz vor der Operation überprüft werden können.
- ❑ Die zu erwartende Genauigkeit sollte dokumentiert sein und im Submillimeterbereich liegen
- ❑ Sowohl teilbezahte als auch zahnlose Kiefer müssen versorgt werden können.

## Klinische Anwendung

Zur Implantation im Oberkiefer wird die radiologische Diagnostik mittels DVT zur Bestimmung der Restknochenhöhe und falls erforderlich zur Planung des Sinuslift verwendet (s. Abb. 1 und 12). Bei Verwendung eines DVT Gerätes mit ausreichender Volumengröße lässt sich hierbei der Sinus maxillaris beidseitig vollständig darstellen. Die Darstellung mittels koronarer Schichten hat sich hierbei zur Diagnose von Verschattungen des Sinus maxillaris bewährt. Neben diesen kann weiterhin die Konfiguration des Sinus maxillaris genau inspiziert werden, sowie vorhandene Septen erkannt werden. Hierzu kann eine frei positionierbare Schicht entsprechend dem Verlauf des Septums ausgerichtet werden, so daß dieser in seiner vollen Ausbreitung zur Darstellung kommt. Anschließend kann mittels integriertem Messwerkzeug die noch vorhandenen Restknochenhöhe exakt ausgemessen werden [16]. Alternativ kann sofort mit einer Implantatplanung begonnen werden. Hierzu wird ein virtuelles Implantat zunächst in der OPG Rekonstruktion annäherungsweise positioniert (s. Abb. 2 und 13).

Der Darstellung des Implantats liegen dabei die vom Implantathersteller bereitgestellten CAD Daten des Implantats zugrunde. Somit wird das virtuelle Implantat dimensionstreu angezeigt. Anschließend kann durch den Wechsel zu einer speziell für die Implantatplanung konfigurierten Ansicht gewechselt werden. Diese zeigt eine OPG Rekonstruktion zur Übersicht sowie zwei orthogonal aufeinander liegende Schnitte die das aktuelle Implantat im Zen-



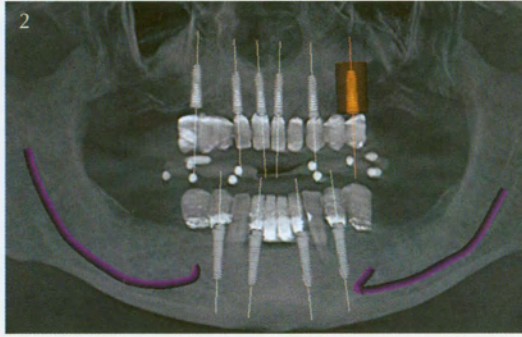
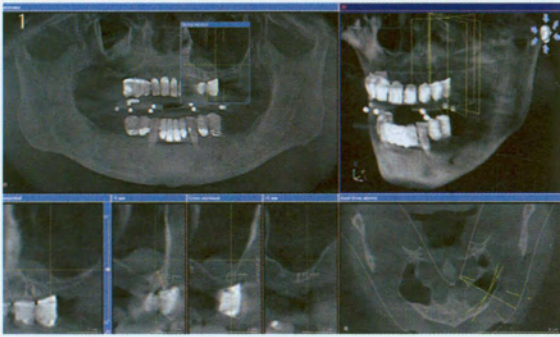


Abb. 1  
Ausmessung der verbleibenden Restknochenhöhe im Seitenzahnbereich Oberkiefer links eines 58-jährigen zahnlosen Patienten. Gleichzeitig Darstellung einer Mukozele am Kieferhöhlenboden

Abb. 2  
OPG als Übersicht zur geplanten Implantologischen Versorgung

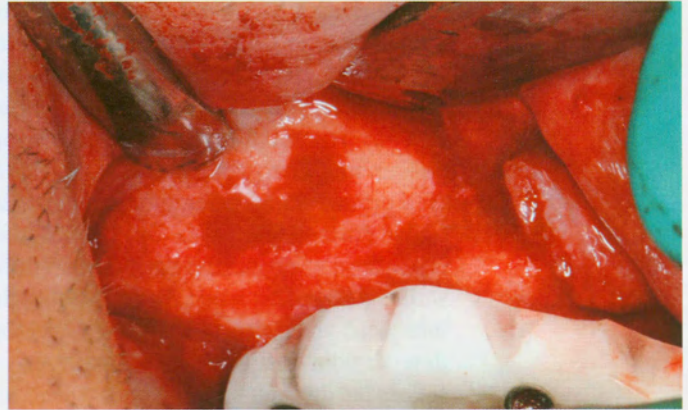
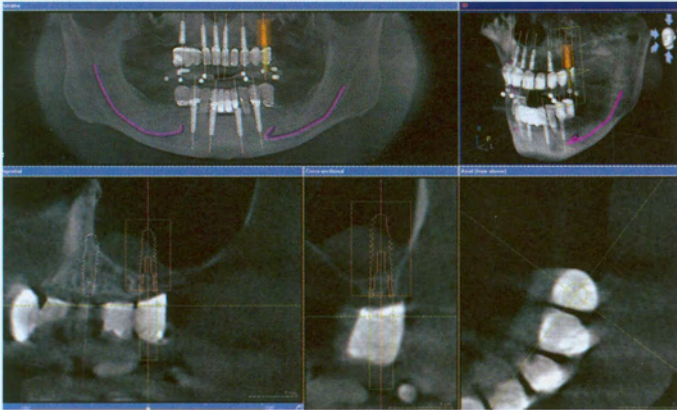


Abb. 3  
Detailansicht zur Implantatplanung mit 2 rechtwinkelig aufeinander stehenden Schichten (Tangential und Cross-sectional), sowie axiale Sicht mit Darstellung der verlängerten Implantatachse in der prothetischen Planung (Software Sicat Implant, Sicat)

Abb. 4  
Intraoperative Ansicht des Sinuslift auf der rechten Seite

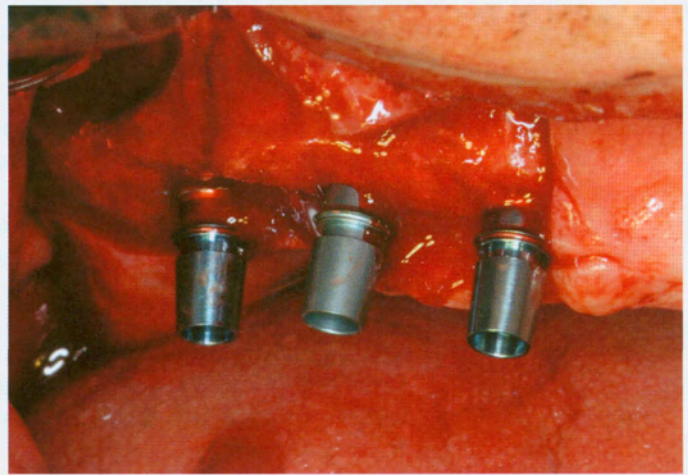
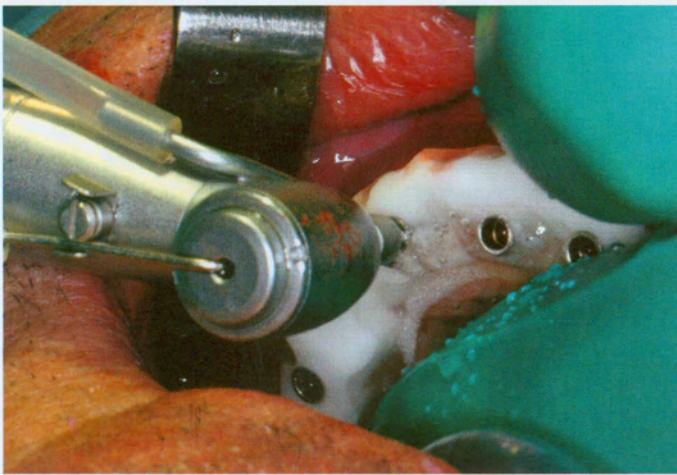


Abb. 5  
Pilotbohrung mit eingesetzter Bohrschablone

Abb. 6  
Gesetzte Implantate (Xive, Dentsply Friadent) nach Plan

trum darstellen. Wird das Implantat verschoben oder gekippt, folgt die Ansicht automatisch und fokussiert wieder auf das Implantat. Mittel der auf das Implantat ausgerichteten axialen Schicht kann das Implantat im Querschnitt, sowie in der Verlängerung der Achse des Implantats auch das Verhältnis zur geplanten Prothetik dargestellt werden. So kann effi-

zient eine optimale Position für jedes Implantat erarbeitet werden (s. Abb. 3 und 14).

Falls nötig kann die Implantatlänge und der Durchmesser interaktiv verändert werden. Dieser Vorgang dauert beim geübten Anwender pro Implantat zirka 1 Minute. Somit kann diese Art der Visualisierung



Abb. 7  
Gesetzte Implantate  
und mit Knochen-  
ersatzmaterial  
(Cerasorb, Riemser)  
aufgefüllter  
Sinus

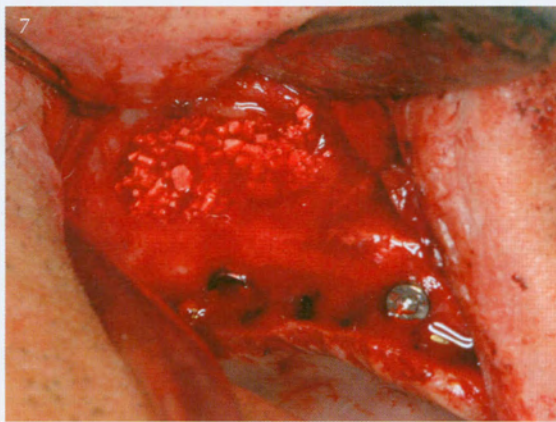


Abb. 8  
Freigelegte  
Implantate

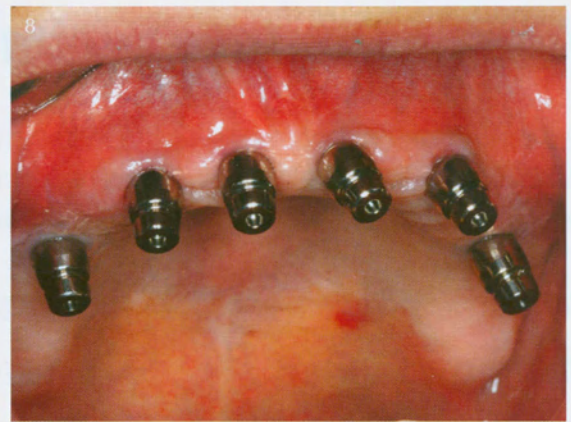

Abb. 9  
Stegversorgung  
in Situ

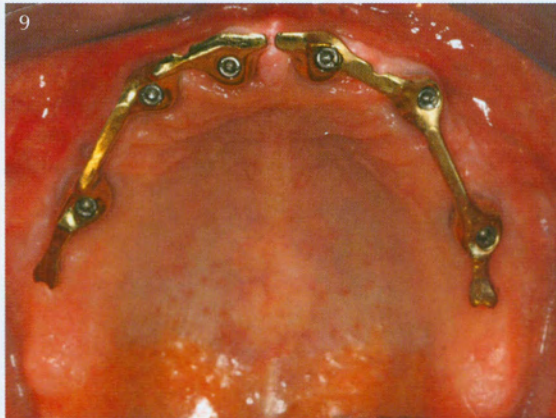


Abb. 10  
Prothetisches  
Ergebnis

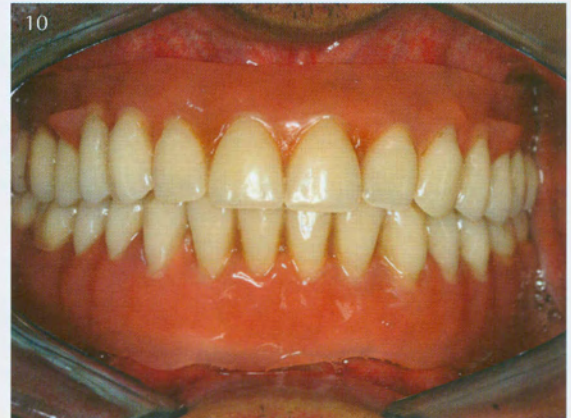


Abb. 11  
Radiologische Kontrolle

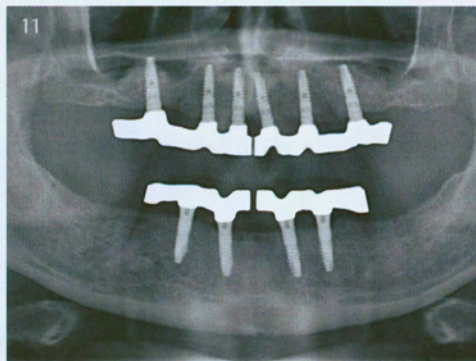
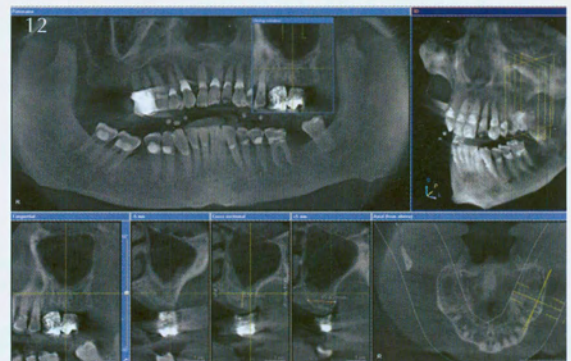


Abb. 12  
Ausmessung der verbleiben-  
den Restknochenhöhe im  
Seitenzahnbereich  
Oberkiefer links eines 77-  
jährigen Patienten mit  
Freiendsituation. Eine leichte  
Schwellung der Kieferhö-  
lenschleimhaut am Kiefer-  
höhlenboden ist zu erkennen



auch „chairside“ in Anwesenheit des Patienten durchgeführt werden, was die Kommunikation mit dem Patienten erleichtert. Hierzu kann auch die zusätzlich vorhandene 3D-Visualisierung verwendet werden, die von den Patienten häufig als besonders intuitiv empfunden werden.

Zur Abwägung von Alternativen ist es auch möglich mehrere Pläne zu erstellen und zu Vergleichen, was vor allem bei komplexeren Fällen die Zusammenarbeit und Kommunikation zwischen Zahnarzt und Kieferchirurg erheblich erleichtern kann.

Ist die Planung abgeschlossen wird zunächst durch einen Knopfdruck ein Report über die aktuelle Planung automatisch erstellt, welche dann auch gedruckt werden kann. Hierauf finden sich Position und Bezeichnung der Implantate, sowie automatisch generierte Bilder von der Implantatplanung die zur Übersicht verwendet werden können. Der Planungsreport kann ebenfalls als nützliche Orientierung während des Eingriffes selbst verwendet werden. Zusätzlich kann eine Bohrschablone beim Hersteller bestellt werden, die CAD/CAM gefertigt die



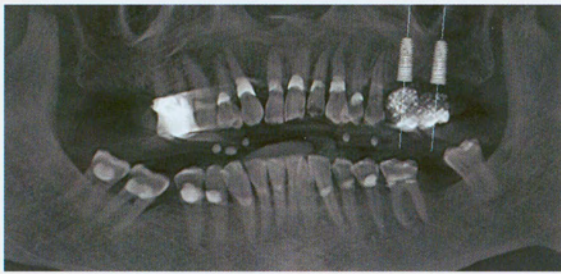


Abb. 13 OPG als Übersicht zur geplanten Implantologischen Versorgung

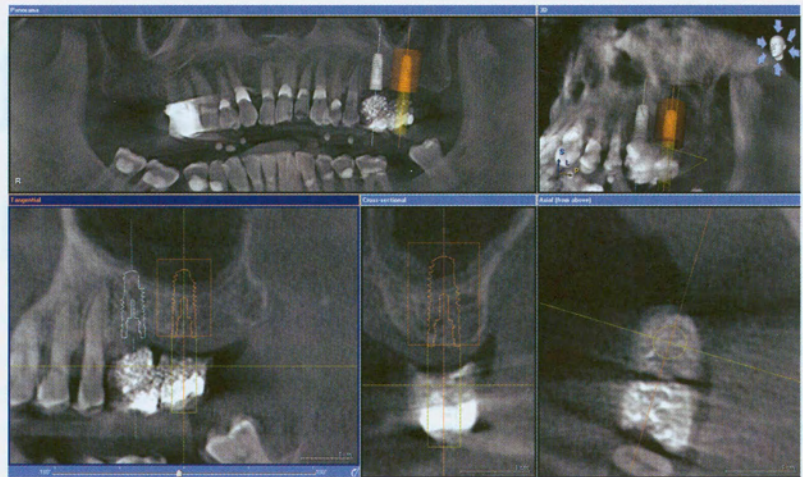


Abb. 14

Detailansicht zur Implantatplanung mit 2 rechtwinklig aufeinander stehenden Schichten (Tangential und Cross-sectional), sowie axiale Sicht mit Darstellung der verlängerten Implantatachse in der prothetischen Planung

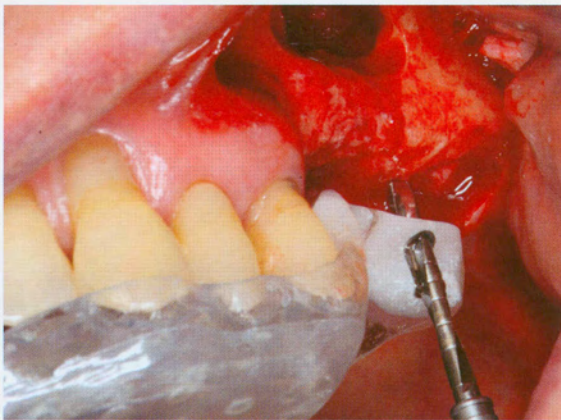


Abb. 15 Intraoperative Ansicht des Sinuslift auf der rechten Seite sowie geführte Pilotbohrung mit eingesetzter Bohrschablone

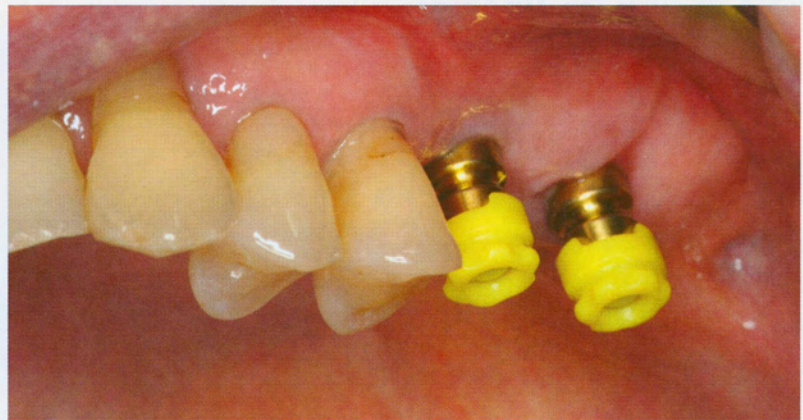

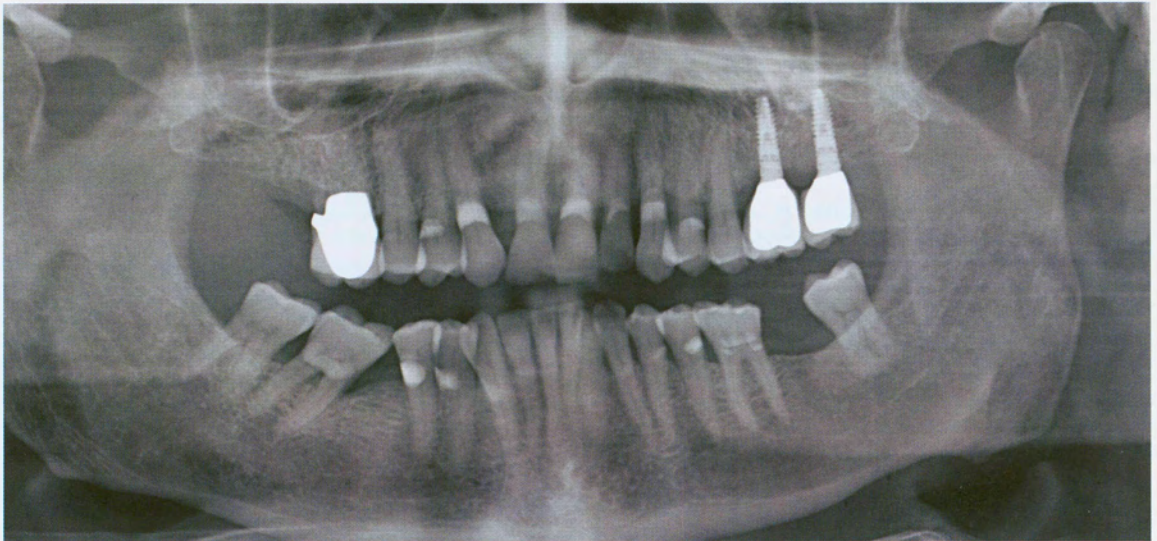
Abb. 16 Freigelegte Implantate zur Abdrucknahme

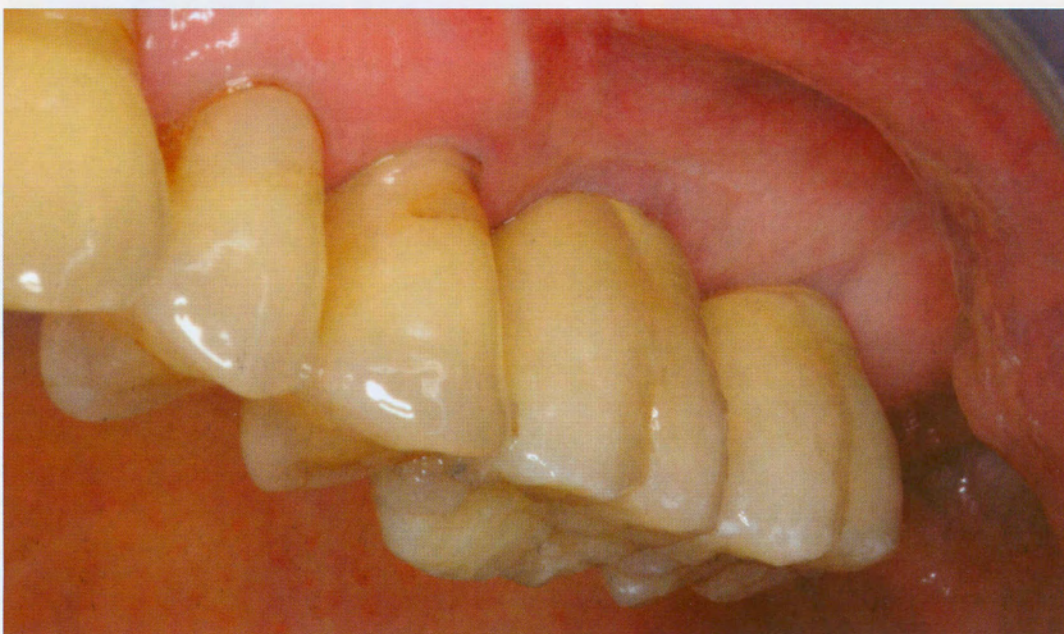

Abb. 17  
Prothetische Ergebnis



Abb. 18  
Radiologische  
Kontrolle



am Rechner erstellte Planung hilft umzusetzen. Mit Hilfe der Bohrschablone können geführte Pilotbohrungen sowie Erweiterungsbohrungen durchgeführt werden (s. Abb. 5 und 15).

### Fazit

Die dreidimensionale Röntgendiagnostik mittels DVT ist heute für die Planung eines Sinuslift und der Insertion dentaler Implantate als ein vertretbarer Kompromiss zwischen Dosisbelastung und Informationsgewinn anwendbar [17]. Die Strahlenbelastung ist gegenüber der kontrastreichereren Computertomographie deutlich niedriger [18]. Die Genauigkeit der dreidimensionalen Systeme liegt im Bereich von kleiner als einem Millimeter, was für die meisten diagnostischen Fragestellungen sowie die Implantatplanungen in der Regel ausreicht [19, 20]. Ein Ersatz für den Einzelfilm stellen 3D-Geräte momentan noch nicht dar, auch aufgrund der höheren Artefaktanfälligkeit der Technologie.

Vor allem Geräte mit einem großen Volumen ergeben durch ihr breites Anwendungsspektrum und übersichtliche Darstellung diagnostische Vorteile für oral-, und kieferchirurgische, aber auch kieferorthopädische Anwendungen [8, 9]. Die komplexe Anatomie des Gesichtsschädel kann überlagerungsfrei dargestellt, Befunde können abgesichert, metrisch exakt vermessen und dokumentiert werden.

Bei der Evaluation vor Implantation im Seitenzahnbereich des Oberkiefers kann ein Sinuslift optimal vorbereitet und die Implantatplanung entsprechend modifiziert werden.

Der Softwareoberfläche kommt für die 3D-Diagnostik eine höhere Bedeutung zu als das für 2D-Diagnostik der Fall war – somit gilt es hier einen Schwerpunkt bei der Betrachtung der verschiedenen Geräte zu setzen. Vorteilhaft sind dabei Lösungen die die praktischen Belange des Zahnarztes berücksichtigen und einen optimalen Arbeitsablauf für die Praxis bieten. ■

## Abstract

The application of threedimensional imaging based on computer tomography (CT) or cone beam tomography (CBCT) is clinically useful for the planning of sinus floor elevation and dental implants in the atrophic maxilla. For achieving an optimal clinical result computer-aided implant planning can be realized by using Navigation and CAD/CAM drilling templates. Important for the clinical value is an efficient user-interface and an easy clinical workflow. The aim of this article is to present the technical scope and the clinical application of computer-aided implant planning.



## Literaturverzeichnis

- [1] Anavi, Y., Allon, D.M., Avishai, G., et al.: Complications of maxillary sinus augmentations in a selective series of patients. *Oral Surg Oral Med Oral Pathol Oral Radiol Endod* 2008; 1, 34-38.
- [2] Casap, N., Wexler, A., Persky, N., et al.: Navigation surgery for dental implants: assessment of accuracy of the image guided implantology system. *J Oral Maxillofac Surg* 2004; 9 Suppl 2, 116-119.
- [3] Cotton, T.P., Geisler, T.M., Holden, D.T., et al.: Endodontic applications of cone-beam volumetric tomography. *J Endod* 2007; 9, 1121-1132.
- [4] Ewers, R., Schicho, K., Undt, G., et al.: Basic research and 12 years of clinical experience in computer-assisted navigation technology: a review. *Int J Oral Maxillofac Surg* 2005; 1, 1-8.
- [5] Hassfeld, S., Muhling, J.: Comparative examination of the accuracy of a mechanical and an optical system in CT and MRT based instrument navigation. *Int J Oral Maxillofac Surg* 2000; 6, 400-407.
- [6] Hassfeld, S., Muhling, J.: Computer assisted oral and maxillofacial surgery--a review and an assessment of technology. *Int J Oral Maxillofac Surg* 2001; 1, 2-13.
- [7] Hatcher, D.C., Dial, C., Mayorga, C.: Cone beam CT for pre-surgical assessment of implant sites. *J Calif Dent Assoc* 2003; 11, 825-833.
- [8] Israelson, H., Plemons, J.M., Watkins, P., et al.: Barium-coated surgical stents and computer-assisted tomography in the preoperative assessment of dental implant patients. *Int J Periodontics Restorative Dent* 1992; 1, 52-61.
- [9] Konsensuspapier der Deutsche Gesellschaft für Mund-, K.-u.G.D.: Indikationen zur Schnittbilddiagnostik in der Mund-, Kiefer- und Gesichtschirurgie (CT/DVT). *MKG-Chirurg* 2008; 1:148-151.
- [10] Kubler, A.C., Neugebauer, J., Karapetian, V., et al.: Der Einsatz einer resorbierbaren Membran im Rahmen der Sinusbodenelevation. [The use of a resorbable, synthetic membrane for the elevation of the sinus floor]. *Mund Kiefer Gesichtschir* 2004; 4, 256-260.
- [11] Ludlow, J.B., Ivanovic, M.: Comparative dosimetry of dental CBCT devices and 64-slice CT for oral and maxillofacial radiology. *Oral Surg Oral Med Oral Pathol Oral Radiol Endod* 2008; 1, 106-114.
- [12] Misch, K.A., Yi, E.S., Sarment, D.P.: Accuracy of cone beam computed tomography for periodontal defect measurements. *J Periodontol* 2006; 7, 1261-1266.
- [13] Mischkowski, R.A., Pulsfort, R., Ritter, L., et al.: Geometric accuracy of a newly developed cone-beam device for maxillofacial imaging. *Oral Surg Oral Med Oral Pathol Oral Radiol Endod* 2007; 4, 551-559.
- [14] Mischkowski, R.A., Zinser, M.J., Ritter, L., et al.: Intraoperative navigation in the maxillofacial area based on 3D imaging obtained by a cone-beam device. *Int J Oral Maxillofac Surg* 2007; 8, 687-694.
- [15] Mozzo, P., Procacci, C., Tacconi, A., et al.: A new volumetric CT machine for dental imaging based on the cone-beam technique: preliminary results. *Eur Radiol* 1998; 9, 1558-1564.
- [16] Neugebauer, J., Ritter, L., Mischkowski, R., et al.: Three-dimensional diagnostics, planning and implementation in implantology. *Int J Comput Dent* 2006; 4, 307-319.
- [17] Sethi, A., Kaus, T. *Praktische Implantologie*. In: Quintessenz, Berlin, 2006, S. 31, 215-238.
- [18] Siessegger, M., Schneider, B.T., Mischkowski, R.A., et al.: Use of an image-guided navigation system in dental implant surgery in anatomically complex operation sites. *J Craniomaxillofac Surg* 2001; 5, 276-281.
- [19] Summers, R.B.: A new concept in maxillary implant surgery: the osteotome technique. *Compendium* 1994; 2, 152, 154-156, 158 passim; quiz 162.
- [20] Tatum, H., Jr.: Maxillary and sinus implant reconstructions. *Dent Clin North Am* 1986; 2, 207-229.

## Produktliste

Indikation	Name	Hersteller/Vertrieb
DVT-Gerät	Galileos comfort	Sirona
Software	Sicat Implant	Sicat
Knochenersatzmaterial	Cerasorb	Riemser
Implantat	Xive	Dentsply Friadent

## Kontaktadresse:

Dr. Lutz Ritter  
Klinik und Poliklinik für Mund-,  
Kiefer- und Plastische Gesichtschirurgie  
und Interdisziplinäre Klinik  
für Orale Chirurgie und Implantologie  
der Uniklinik Köln  
Kerpener Str. 62, 50937 Köln  
lutz.ritter@uk-koeln.de



### Vita

**Dr. Lutz Ritter**

Dr. Lutz Ritter forscht seit dem Jahr 2000 im Bereich computer-unterstützte Chirurgie, Bildgebung und Visualisierung. Zunächst als wissenschaftlicher Assistent am Forschungszentrum caesar, ist er jetzt klinisch an der die Klinik und Poliklinik für Mund-, Kiefer- und Plastische Gesichtschirurgie und Interdisziplinäre Klinik für Orale Chirurgie und Implantologie der Uniklinik Köln tätig.